

# INDIKATIONER FÖR BEHANDLING INOM ORTOPEDI

-

## NATIONELLA MEDICINSKA INDIKATIONER FÖR AXELKIRURGI

NATIONELLT KOMPETENSCENTRUM FÖR ORTOPEDI

LUND 2006

**Indikationer för behandling inom ortopedi -  
nationella medicinska indikationer för axelkirurgi**

**Version 1.1 20060425**

**Upplysningar om rapporten förmedlas  
av NKO. Kontaktinformation finns på  
[www.nko.se](http://www.nko.se)**

**Rapporten kan hämtas  
från [www.nko.se](http://www.nko.se)**

**ISBN 91-975284-7-1**

**Lund 2006**

# Förord

Nationellt Kompetenscentrum för Ortopedi (NKO) fick i juni 2005 i uppdrag från Sveriges Kommuner och Landsting att utarbeta nationella medicinska indikationer för axelkirurgi. Uppdragsgivare är Johan Calltorp, projektledare för "Vårdgaranti 2005". Överläkare, med. dr. Anders Nordqvist, ortopediska kliniken vid Universitetssjukhuset MAS i Malmö, har lett den arbetsgrupp som tagit fram rapporten. Övriga medlemmar i gruppen har varit överläkare Mikael Etzner, ortopedkliniken, Sjukhuset i Varberg, docent Hans Rahme, Elisabethsjukhuset i Uppsala samt professor Lennart Hovelius, Belastningsskadecentrum, Högskolan Umeå, Gävle.

Ett stort antal människor drabbas någon gång under sitt liv av smärta och värk i axlarna. För vissa räcker det med adekvat fysioterapi för att komma till rätta med problemet, medan andra behöver operativ behandling. Förutom smärta, värk och funktionsnedsättning förorsakar dessa sjukdomstillstånd inte sällan sjukskrivning under en kortare eller längre period. I föreliggande rapport presenteras operationsvolym, väntetider samt ett omfattande material som beskriver behandlingsevidens för ett urval axelkirurgiska diagnoser. Vidare beskrivs indikationer och prioritering vid axelkirurgi. Avslutningsvis ger gruppen sina tankar inför framtiden.

För att ta fram information om volym och väntetider gjordes ett enkätutskick till landets samtliga ortopedkliniker. Ett stort tack riktas till alla enheter som tog sig tid att besvara frågorna.

Arbetsgruppen har nu slutfört sitt arbete och överlämnar här sin rapport till Sveriges Kommuner och Landsting.

Lars Lidgren  
Ordförande i styrgruppen för NKO

Lund i februari 2006

# Sammanfattning

Nationellt Kompetenscentrum för Ortopedi (NKO) fick i juni 2005 i uppdrag från Sveriges Kommuner och Landsting (SKL) att utarbeta nationella medicinska indikationer för axelkirurgi. Bakgrunden till uppdraget är den vårdgaranti som infördes i Sverige den 1 november 2005 och som innebär att beslutad behandling ska erbjudas patienterna inom 90 dagar. Tidigare har NKO arbetat med att utarbeta nationella medicinska indikationer för operation av höft- och knäledsartros, operation av diskbråck, spinal stenos och segmentell ryggsmärta samt operation av menisk- och korsbandsskador. Detta arbete avrapporterades i mars 2005 och finns att läsa om på [www.nko.se](http://www.nko.se) eller [www.skl.se](http://www.skl.se)

I axelgruppens uppdrag ingår att beskriva evidens inom tre områden: 1) subacromiella smärttillstånd, 2) axelinstabilitet och 3) glenohumeral artros/artrit, samt komma med förslag till nationella medicinska indikationer för respektive sjukdomsområde, ge en nulägesbeskrivning avseende sjukskrivning och väntetider samt göra en inventering av antal utförda axeloperationer i både öppen och sluten vård inklusive privat verksamhet för hela landet samt ge förslag till remiss- och bedömningsmall.

Smärtor i axlar och skuldror är vanligt förekommande. Uppskattningsvis lider 1,7 miljoner svenskar av ömmande axlar och nacke. Förutom smärta, värk och funktionsnedsättning förorsakar dessa sjukdomstillstånd inte sällan sjukskrivning under kortare eller längre period. För vissa personer med smärttillstånd i axlarna räcker det med adekvat fysioterapi för att komma till rätta med problemen medan andra behöver operativ behandling.

De axelåkommor som kräver operativ behandling tillhör i merparten av fallen någon av de tre diagnosgrupperna: subacromiella smärttillstånd, axelinstabilitet eller glenohumeral artros/artrit. Denna rapport visar att det årligen i landet utför ca 6 500 operationer till följd av dessa diagnoser. Vidare framgår att kökvoten för dessa sjukdomsgrupper motsvarar en genomsnittlig väntetid på 3-6 månader, vilket är i paritet med den genomsnittliga kökvoten som tidigare redovisats för höft- och knäledsplastiker, diskbråck, artroskopi i knäled och korsbandsoperationer (NKO 2005). När det gäller sjukskrivning visar rapporten på svårigheterna med att få fram användbar statistik. Den statistik som vi redovisar omfattar endast sjukfall som har en specifik axeldiagnos. Emellertid finns det en rad ortopediska diagnoskoder där

axelkirurgiska diagnoser kan ingå, med dessa sjukfall är, med dagens system för uppföljning av sjukfall efter sjukskrivningsorsak, inte möjliga att särskilja.

Vid elektiv axelkirurgi är indikationerna för kirurgi i stort desamma som för andra ortopediska diagnoser såsom artros i höft- och knäled. De påtagligaste indikationerna är vilovärk, nattlig smärta och rörelsesmärta med funktionsinskränkningar. I rapporten presenteras förslag till remissmall och bedömningsmall. Arbetsgruppen har under sitt arbete funnit att väl evidensbaserade indikationer för axelkirurgi i regel finns, men att flera framförallt prospektiva randomiserade studier givetvis skulle kunna bringa ytterligare klarhet i handläggningen. När det gäller axelartroplastikverksamheten finns sedan flera år SSAS axelartroplastikregister där protesoperationerna i landet registreras och följs upp. Detta ska förhoppningsvis borga för en väl evidensbaserad verksamhet.

Axelgruppens arbete kan förhoppningsvis bidra till att gemensamma behandlingsindikationer används. En standardiserad remisshantering bör dessutom underlätta planeringen av verksamheten. Avancerade axelgrepp eller verksamhet av mindre volym bör i syfte att höja kvaliteten koncentreras till enheter där stor axelkirurgisk kompetens finns.

# Innehållsförteckning

## Förord

## Sammanfattning

<b>1</b>	<b>Uppdrag</b> .....	7
1.1	Bakgrund .....	7
1.2	Direktiv .....	7
1.3	Organisation och genomförande.....	8
1.4	Rapportens disposition .....	9
<b>2</b>	<b>Axelproblem och axelkirurgi</b> .....	10
2.1	Inledning .....	10
2.2	Axelproblem och sjukskrivning.....	10
2.3	Nationell volymstatistik .....	11
2.4	Volymstatistik direkt från ortopedklinikerna.....	15
2.5	Väntetider .....	17
<b>3</b>	<b>Evidens för vissa axelkirurgiska diagnoser</b> .....	19
3.1	Indikationer och kirurgiska riktlinjer vid axelkirurgi .....	19
3.2	Subacromiella smärttillstånd.....	21
3.3	Axelin stabilitet.....	25
3.4	Glenohumeral artros och artrit.....	38
<b>4</b>	<b>Remissmall och bedömningsmall</b> .....	47
<b>5</b>	<b>Framtid och rekommendationer</b> .....	49
	<b>Referenser</b> .....	51
<b>Bilaga 1</b>	<b>Diagnos- och åtgärds-koder</b> .....	68
<b>Bilaga 2</b>	<b>Volymstatistik per sjukdomsområde</b> .....	69
<b>Bilaga 3</b>	<b>Remissmall för patienter med axelbesvär</b> .....	72
<b>Bilaga 4</b>	<b>Constant score - patientdel</b> .....	73
<b>Bilaga 5</b>	<b>Constant score - undersökningsdel</b> .....	74

# 1 Uppdrag

## 1.1 Bakgrund

Nationellt Kompetenscentrum för Ortopedi (NKO) fick i juni månad 2005 i uppdrag från Sveriges Kommuner och Landsting (SKL) att utarbeta nationella medicinska indikationer för axelkirurgi.

Bakgrunden till uppdraget är den överenskommelse om en utvidgad nationell vårdgaranti som staten och Landstingsförbundet tecknade i februari 2005, och som innebär att beslutad behandling ska erbjudas patienterna inom 90 dagar. Garantin infördes den första november 2005 och omfattar all behandling inom landstingens planerade vård.

En förutsättning för en välfungerande vårdgaranti och vård på lika villkor är att indikationerna för behandling är likartade över hela landet. SKLs projektgrupp för vårdgarantin initierade under hösten 2004 ett arbete med syfte att utarbeta modeller för hur ett nationellt långsiktigt arbete med indikationer för behandling inom den planerade vården ska utformas. I första hand har arbetet handlat om att utarbeta enhetliga medicinska indikationer för att minska olikheter i behandlingspraxis mellan landstingen.

I september 2004 fick NKO sitt initiala uppdrag, vilket avsåg utarbetande av gemensamma medicinska indikationer för operation av höft- och knäledsartros, operation av diskbråck, spinal stenos och segmentell ryggsmärta samt operation av menisk- och korsbandsskador. Avseende den sistnämnda gruppen ingick också att belysa möjligheten att ersätta artroskopi med MRT-undersökning. Detta delarbete avrapporterades till SKL i mars 2005 och finns att läsa om på [www.nko.se](http://www.nko.se) eller [www.skl.se](http://www.skl.se).

## 1.2 Direktiv

Uppdraget om nationella medicinska indikationer för axelkirurgi omfattar tre sjukdomsgrupper

- Subacromiella smärttillstånd
- Axelinstabilitet
- Glenohumeral artros/artrit (axelartroplastik)

Uppdraget specificerades enligt följande direktiv:

- Nulägesbeskrivning avseende evidens inom de utvalda sjukdomsområdena samt förslag på nationella medicinska indikationer för respektive sjukdomsområde
- Beskrivning av det nationella förhållandet avseende väntetider till axelkirurgi
- Inventering av antal utförda operationer i både öppen och sluten vård inkl. privatverksamheten för hela landet
- Sjukskrivning i samband med axelbesvär
- Bedömningsmall – förslag utarbetas
- Remissmall – förslag som är kopplat till bedömningsmallen utarbetas
- Uppföljning avseende bedömningsmall och remissmall – förslag till protokoll för kvalitetskontroll utarbetas

### **1.3 Organisation och genomförande**

Ansvariga uppdragstagare vid NKO har varit professor Lars Lidgren från ortopedkliniken, universitetssjukhuset i Lund, och professor Olof Johnell från ortopedkliniken, universitetssjukhuset MAS i Malmö.

I gruppen som har ansvarat för det praktiska arbetet har följande personer ingått: överläkare, med. dr. Anders Nordqvist (ordf.), ortopedkliniken, Universitetssjukhuset MAS i Malmö, överläkare Mikael Etzner, ortopedkliniken, Sjukhuset i Varberg, docent Hans Rahme, Elisabethsjukhuset i Uppsala samt professor Lennart Hovelius, Belastningsskadecentrum, Högskolan Umeå, Gävle. Initiativet till ett arbete om indikationer för axelkirurgi togs av Hans Rahme, ordförande i Svenska Skulder- och Armbågssällskapet (SSAS) och arbetet har därför utgått från SSAS. Alla medlemmarna i arbetsgruppen är godkända av styrgruppen för NKO i samråd med Svensk Ortopedisk Förening (SOF). I framställandet av remiss- och bedömningsmall har också överläkare, med. dr. Jan Nowak, Akademiska sjukhuset i Uppsala, deltagit. Från NKO har Håkan Krzeszowski, programmerare, och Sofia Löfvendahl, sekreterare, medverkat i arbetet.



Arbetsgruppen har träffat fyra gånger under projektets gång för att gemensamt arbeta med uppdraget. Dessemellan har gruppmedlemmarna kommunicerat via e-post och telefon.

Sveriges Kommuner och Landsting har i kommunikationen med NKO representerats av professor Johan Calltorp, projektledare för Vårdgarantiprojektet och professor Christer Bergquist, medicinskt sakkunnig i Vårdgarantiprojektet.

Trovärdighet och acceptans från den breda professionen är viktigt för att ett arbete som detta ska få en praktisk betydelse. Synpunkter på materialet har under arbetets gång erhållits från ett flertal personer verksamma inom respektive sjukdomsgrupp. Utkast av rapporten har varit ute på remiss hos NKOs styrgrupp och referensgrupp, där bland annat ordföranden i Svensk Ortopedisk Förening ingår<sup>1</sup>.

Implementering och spridning av rapportens innehåll sker parallellt från NKO och SKL. Rapporten går ut till samtliga verksamhetschefer och professorer vid landets ortopedkliniker. Ambitionen är också att arbetet ska presenteras på SSASs årsmöte i maj 2006 och på SOFs årsmöte i augusti/september 2006 samt på regionala SPESAK-möten. Från SKL sprids arbetet bland annat till landstingsdirektörer, informationsdirektörer, styrgruppen för vårdgaranti 2005 och kontaktpersoner i landstingen för vårdgaranti 2005.

## **1.4 Rapportens disposition**

Uppdraget redovisas i kapitlen 2 till och med 4. I kapitel 5 ger arbetsgruppen sin syn på framtiden för axelkirurgin.

---

<sup>1</sup>I NKOs styrgrupp ingår Lars Lidgren och Karl-Göran Thorngren, båda universitetssjukhuset i Lund, Olof Johnell, universitetssjukhuset MAS i Malmö, Olle Hägg och Johan Kärrholm, båda Sahlgrenska universitetssjukhuset i Göteborg, Marianne Holmberg, Socialstyrelsen, Jan-Erik Synnerman och Bodil Persson, båda Sveriges Kommuner och Landsting samt Magna Andréen Sachs, Stockholms läns landsting. I NKOs referensgruppen ingår Olle Svensson, Norrlands universitetssjukhus och Olle Nilsson, Akademiska sjukhuset i Uppsala.

## **2 Axelpproblem och axelkirurgi**

### **2.1 Inledning**

I detta avsnitt redovisar vi ett material om sjukskrivning vid axelpproblem som inhämtats från Försäkringskassan. Vidare presenteras statistik över antalet utförda axeloperationer i Sverige, inkluderande både slutenvård och dagkirurgi samt operationer utförda i privat verksamhet. För att få en så heltäckande bild som möjligt har vi sammanställt volymstatistik från flera olika källor. Primärt har vi använt oss av Socialstyrelsens patientregister, men vi presenterar också detaljerad statistik från ett enkätmaterial som vi samlat in. Slutligen presenterar vi statistik över väntetider till axelkirurgi inhämtat via den enkät som vi skickade ut.

### **2.2 Axelpproblem och sjukskrivning**

Smärtor i axlar och skuldror är vanligt förekommande. Allander (1974) presenterade en prevalens på mellan 15-25 procent hos invånare mellan 40-60 år i Stockholm. I en nyligen presenterad LO utredning (Ohälsans trappa 2004), grundad på personliga intervjuer med 6 800 personer, uppskattas 1,7 miljoner personer i arbetsför ålder ha smärtor från axel och nacke varav 400 000 har svår smärta. De flesta av dessa besvär lämpar sig inte för kirurgisk behandling men inte desto mindre är det av stor vikt att rätt diagnos och därmed rätt behandling snabbt insätts för att minska patients lidande och att minska sjuktalet. Ett exempel som tydligt visar på vinsten med att skyndsamt sörja för bedömning och eventuell behandling är den gemensamma punktinsats som gjorts av Akademiska sjukhuset i Uppsala tillsammans med försäkringskassan i länen. 1999 tillfördes sjukhuset 1,5 miljoner för att reducera kön för personer med axelbesvär som väntade på en bedömning av ortopedläkare. Väntetiden kunde kortas och genom en förkortning av sjukskrivningstiden kunde kostnaderna för sjukskrivning reduceras med 19 miljoner.

Rörelseorganens sjukdomar svarar för många sjukdagar och en betydande del av kostnaderna för sjukskrivning i Sverige. Nära en tredjedel av alla sjukfall som anmäls till försäkringskassan kan relateras till rörelseorganens sjukdomar (ryggsjukdomar, sjukdomar i mjukvävnader och ledsjukdomar), och tillsammans med de psykiska sjukdomarna står de för huvuddelen (60 procent) av sjukpenningkostnaden i Sverige (RFV Redovisar 2002:2).

I vår strävan att få en uppfattning om sjukskrivning vid axelproblem tog vi kontakt med försäkringskassans statistikenhet som bland annat administrerar en databas (STORE), varifrån det är möjligt att hämta uppgifter om sjukfall efter sjukskrivningsorsak<sup>2</sup>. Enligt databasen var det 248 530 sjukfall anmälda till försäkringskassan i november 2004 och av dessa hade ca 3 350 (1,3 procent) en specifik axeldiagnos. I maj 2005 fanns 227 622 sjukfall registrerade i databasen och av dessa hade 4 553 (2 procent) en specifik axeldiagnos. Det var alltså något fler som var sjukskrivna för axelproblem i maj 2005 jämfört med i november 2004.

Ett problem med den statistik som beskriver sjukfall efter sjukskrivningsorsak är att det inte alltid är möjligt att relatera diagnoserna till ett visst organ (hand, fot, axel osv.). Den sjukskrivningsstatistik som presenterats ovan omfattar endast sjukfall som har en specifik axeldiagnos. Det finns emellertid en rad andra diagnoskoder inom gruppen rörelseorganens sjukdomar där axelkirurgiska diagnoser kan ingå, t ex myogena- och inflammatoriska smärttillstånd samt reumatiska sjukdomar, men de sjukfallen ingår alltså inte. Detta visar på att det är svårt att få en korrekt bild av sjukskrivning till följd av axelproblem utifrån den statistisk som för närvarande finns att få från försäkringskassan. Det sanna antalet sjukfall pga axelbesvär torde således vara betydligt högre än de siffror som anges här. Ytterligare en svaghet med den offentliga statistik som finns att tillgå om sjukskrivning är att det inte går att utläsa om en sjukskrivning inträffar före eller efter eventuell operation.

### **2.3 Nationell volymstatistik**

Från Socialstyrelsen har vi fått statistik från patientregistret (vårdtillfällen i slutenvård och ingrepp utförda i dagkirurgi). Täckningsgraden avseende vårdtillfällen i slutenvård är god och för de senaste åren uppskattas den årliga underrapporteringen till mindre än en procent. Socialstyrelsen nationella insamling av ingrepp utförda i dagkirurgi påbörjades från och med verksamhetsåret 1997. Insamlingen har alltså pågått under relativt kort tid och täckningsgraden är betydligt sämre jämfört med den för vårdtillfällen i slutenvård. Det har visat sig vara svårt att beräkna den verkliga täckningsgraden och bortfallet, men en försiktig uppskattning är att täckningsgraden för dagkirurgiska ingrepp ligger runt 80 procent (Socialstyrelsen, person-

---

<sup>2</sup> Statistiken redovisar sjukfall (sjukperioder) under vilka ersättning utbetalats med sjukpenning, rehabiliteringspenning och/eller arbetsskadesjukpenning. (Sjukfall med enbart sjuklön från arbetsgivare till anställda (korttidssjukfrånvaro) ingår inte i denna redovisning).

lig kommunikation med Leif Forsberg). Inrapporteringen varierar väsentligt mellan olika sjukvårdshuvudmän.

En viss andel av den axelkirurgiska verksamheten svarar privata vårdgivare för och deras verksamhet registreras endast sporadiskt i centrala och regionala register för verksamhetsuppföljning. De ingrepp som registreras av de privata vårdgivarna omfattar i majoriteten av fallen endast ingrepp som utförs på uppdrag av landstingen. Operationer som utförs på ”försäkringspatienter” eller där patienten själv står för hela vårdkostnaden finns med andra ord inte med i någon nationell statistik över operationsvolymer (Socialstyrelsen, personlig kommunikation med Leif Forsberg). Sammantaget betyder detta att den statistik över dagkirurgi som presenteras nedan troligtvis är en underskattning av det verkliga antalet utförda axelingrepp.

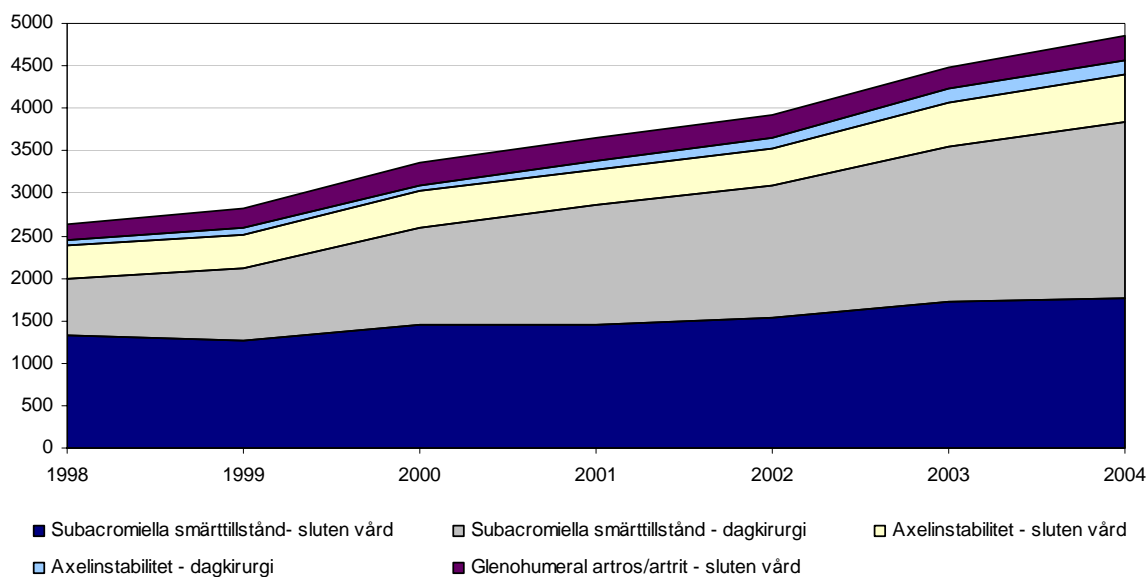
Vid framtagande av operationsvolymer har utsökningen gjorts på kombinationer av diagnos- och åtgärds-koder med syfte att täcka så stor andel som möjligt av den elektiva axelkirurgin. De koder som har använts för de tre aktuella sjukdomsområdena, subacromiella smärttillstånd, axelinstabilitet och glenohumeral artros/artrit, framgår av bilaga 1. Den statistik som presenteras här är uppdelad mellan sluten vård och dagkirurgi och sträcker sig från 1998 (det första året med fullständig diagnosredovisning enligt ICD-10) till 2004 (sista året med tillgängliga data vid sammanställningen).

Sammanställningen visar att det i patientregistret finns 2 643 axelkirurgiska ingrepp<sup>3</sup> registrerade för år 1998 och 4 860 för år 2004 (figur 1 och tabell 1). Detta innebär en årlig genomsnittlig ökning av antal registrerade ingrepp på drygt 10 procent. Operationer för subacromiella smärttillstånd svarar för majoriteten av de registrerade axelingreppen och är också de operationer som har haft den procentuellt största årliga ökningen under perioden (11,4 procent).

Ingrepp utförda i dagkirurgi svarar för nära hälften den totala volymen. Av ingreppen för subacromiella smärttillstånd utförs 54 procent av operationerna i dagkirurgi medan alla protesoperationer utförs i sluten vård. Av operationerna för axelinstabilitet utförs nära 80 procent i sluten vård.

---

<sup>3</sup> Med uttrycket axelkirurgiska ingrepp avser vi operation för subacromiella smärttillstånd, axelinstabilitet och glenohumeral artros/artrit.



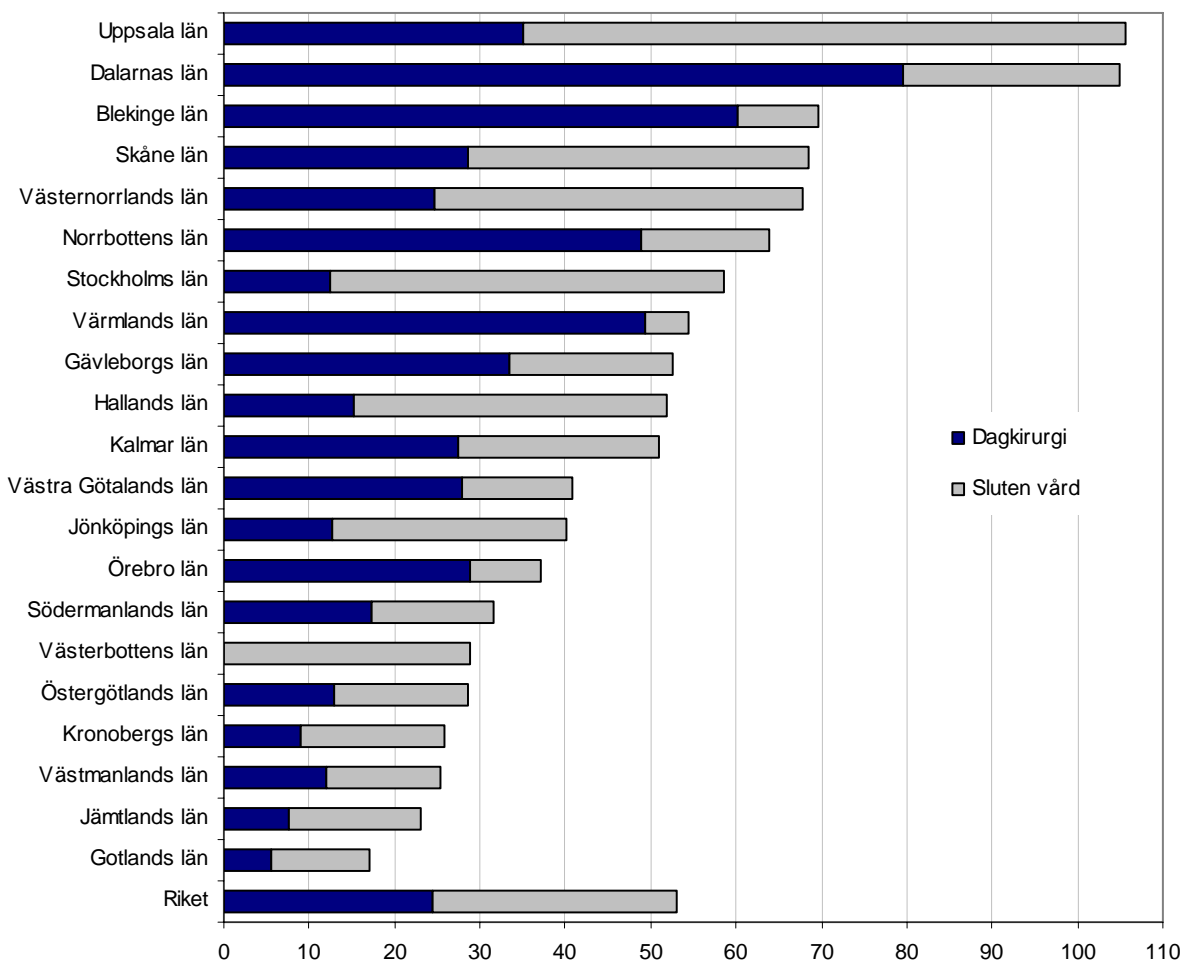
Figur 1. Antal axelkirurgiska ingrepp registrerade i Socialstyrelsens patientregister åren 1998 till 2004.

Tabell 1. Antal axelkirurgiska ingrepp registrerade i Socialstyrelsens patientregister åren 1998 till 2004.

År	Operation för					
	Subacromiella smärttillstånd		Axelin stabilitet		Glenohumeral artros/artrit	
	sluten vård	dagkirurgi*	sluten vård	dagkirurgi*	sluten vård	dagkirurgi
1998	1 334	667	389	48	205	-
1999	1 263	845	404	71	243	-
2000	1 450	1 145	426	79	257	-
2001	1 462	1 554	419	109	265	-
2002	1 541	1 551	463	119	271	-
2003	1 714	1 840	505	164	265	-
2004	1 767	2 077	556	165	295	-

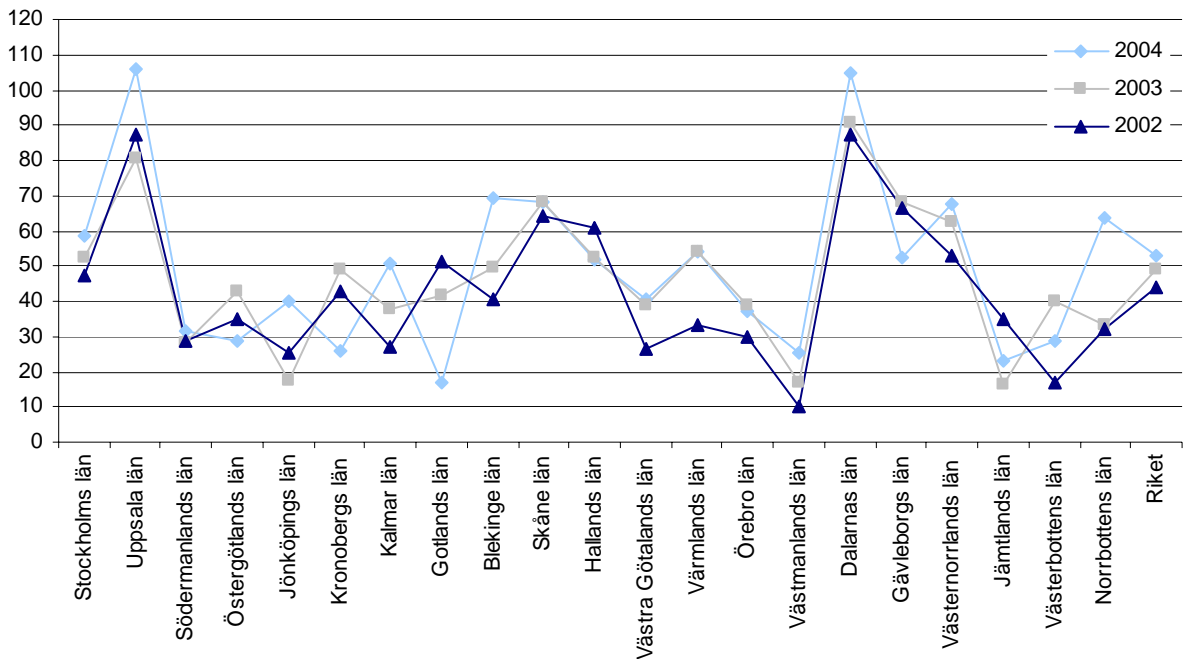
\* Uppgifterna baseras på en 80-procentig täckningsgrad.

Om antalet axeloperationer relateras till den svenska folkmängden framkommer att det år 2004 för riket fanns nära 53 registrerade axeloperationer per 100 000 invånare (figur 2). 24 av ingreppen gjordes i dagkirurgi och 28 i slutenvård. I bilaga 2 finns en sammanställning över antal utförda ingrepp per 100 000 invånare för respektive sjukdomsgrupp.



Figur 2. Antal registrerade axelkirurgiska kirurgiska ingrepp per 100 000 invånare i riket och länen år 2004. Kön- och åldersstandardiserade uppgifter.

Det är en stor spridning i antalet registrerade ingrepp per 100 000 invånare mellan de olika länen. Denna spridning är tydlig oavsett vilket år man väljer att studera, men vad som skiljer från år till år är länens inbördes rangordning (figur 3). I bilaga 2 återfinns motsvarande diagram för respektive sjukdomsgrupp.



Figur 3. Antal axelkirurgiska ingrepp (sluten vård och dagkirurgi) per 100 000 invånare i riket och länen för åren 2002 till 2004. Köns- och åldersstandardiserade uppgifter.

## 2.4 Volymstatistik direkt från ortopedklinikerna

Som tidigare nämnts är inrapporteringen till Socialstyrelsens patientregister inte heltäckande, varken när det gäller offentliga eller privata vårdgivare. För att komplettera den nationella volymstatistiken och också få ett jämförelsematerial skickades en enkät ut till samtliga verksamhetschefer på ortopediska kliniker inom offentlig vård samt till de flesta privata aktörer. I enkäten efterfrågades vi volymstatistik för åren 2003 och 2004 avseende de aktuella sjukdomsgrupperna.

Av 73 utskickade enkäter besvarades 51 (70 procent), varav 6 var privata enheter. Följande kliniker besvarade inte enkäten: SU/Sahlgrenska, SU/Östra, Universitetssjukhuset i Lund, Universitetssjukhuset i Örebro, Universitetssjukhuset i Umeå, Vrinnevisjukhuset i Norrköping, Gothenburg Medical Center, Frölunda specialistsjukhus, Kärnsjukhuset i Skövde, Sundsvalls sjukhus, Mora lasarett, Visby lasarett, Värnamo sjukhus, Lasarettet i Ystad, Järva närsjukhus, Ortopediska huset, Stockholms specialistvård AB, Lasarettet i Enköping, Lidköpings sjukhus, Karlskoga lasarett, Lasarettet i Motala och IFK-kliniken på Carlanderska i Gö-

teborg. För dessa enheter var vi tvungna att göra en extrapolering för att få en uppskattning av det totala antalet axeloperationer utförda i riket åren 2003 och 2004<sup>4</sup>.

Utifrån enkätsvaren och den prediktion som gjort för de enheter som inte besvarade enkäten framkommer att det totalt i Sverige utfördes 5 724 axelgrepp år 2003 och 6 542 ingrepp år 2004 (tabell 2)<sup>5</sup>. Operationer för subacromiella smärttillstånd utgör majoriteten av ingreppen (78 procent år bägge åren).

*Tabell 2. Totalt antal utförda axelkirurgiska ingrepp i riket för åren 2003 och 2004. Grunddata är hämtad från vår enkät och därefter är en extrapolering gjord för de enheter som inte inkom med svar.*

År	Operation för					
	Subacromiella smärttillstånd		Axelinstabilitet		Glenohumeral artros/artrit*	
	sluten vård	dagkirurgi*	sluten vård	dagkirurgi*	sluten vård	dagkirurgi
2003	2 378	2 112	603	201	430	-
2004	2 182	2 950	639	345	426	-

\* Uppgifterna om glenohumeral artros/artrit är hämtade från axelprotesregistret. I glenohumeral artros/artrit ingår alla axelproteser som inte är opererade pga akut fraktur. Alla kliniker rapporterar inte till registret och därför är en extrapolering gjord för de kliniker som inte deltar.

47 procent av operationerna för subacromiella smärttillstånd utfördes i dagkirurgi år 2003. Denna andel hade år 2004 ökat till 57 procent. När det gäller operationer för axelinstabilitet utfördes en fjärdedel av ingreppen i dagkirurgi år 2003. Motsvarande andel år 2004 var 35 procent. Cirka en fjärdedel av ingreppen för axelinstabilitet utförs som artroskopiska operationer (ej visad data).

Om antalet axeloperationer insamlade via vår enkät relateras till den svenska folkmängden framkommer det vid en beräkning att det i Sverige år 2003 utfördes 63 axeloperationer per 100 000 invånare. Hälften av dessa ingrepp utfördes i dagkirurgi. År 2004 utfördes 73 axeloperationer per 100 000 invånare, varav 29 utfördes i dagkirurgi.

Sammanfattningsvis kan sägas att antalet axeloperationer ökar i antal och att fler och fler operationer utförs i dagkirurgi. Framför allt gäller detta ingrepp för subacromiella smärttillstånd men det märks också en ökning avseende operationer för axelinstabilitet. Dessa tendenser är tydliga oavsett vilken statistikkälla man använder sig av. En jämförelse mellan de två statistikkällorna visar att det i vårt enkätmaterial finns cirka 35 procent fler axeloperationer regi-

<sup>4</sup> Extrapoleringen är gjord utifrån enheternas upptagningsområde, antal operationer utförda på de enheter som besvarade enkäten samt från antagandet att Sverige har 9 miljoner invånare.

<sup>5</sup> Med uttrycket axelkirurgiska ingrepp avser vi operation för subacromiella smärttillstånd, axelinstabilitet och glenohumeral artros/artrit.



strerade än i Socialstyrelsens patientregister för år 2004. Dessa skillnader måste dock tolkas med försiktighet eftersom båda statistikmaterialen innehåller svagheter.

Vår sammanställning av volymstatistik visar vidare på stora registrerade skillnader i behandlingsfrekvens mellan landets olika regioner- och landsting. En del av skillnaden kan sannolikt förklaras av att behandlingspraxis skiljer sig mellan olika delar av landet. Andra möjliga förklaringsfaktorer är olika tillgång till axelkirurger och annan operationspersonal samt skillnader i patientpreferenser.

Ytterligare en förklaring till de registrerade skillnaderna är troligtvis ”registreringsproblem”. En uppenbar svårighet vid volymredovisning är den haltande inrapporteringen till de nationella registren för verksamhetsuppföljning (i det här fallet patientregistret). Vi vet att det är en underrapportering av dagkirurgiska ingrepp och att många av de privata verksamheterna inte rapporterar på en regelbunden basis. Också på lokal nivå finns det problem när det gäller registrering av operationsvolymmer. Under vårt arbete har det framkommit att vissa kliniker, med de system för diagnos- och operationskodning som finns idag, har svårighet att få fram operationsvolymmer när en viss diagnos ska kopplas till en specifik operation. För att få en bättre överblick över vilka ingrepp som görs, hur mycket som görs och på vilka indikationer operationer sker krävs en förbättring av kodning, både när det gäller diagnos- och åtgärds-koder samt att datasystem för journaler och operationsplanering faktiskt anpassas för denna typ av uppföljning.

## **2.5 Väntetider**

Antal väntande patienter och förändringen av storleken på en kö är inte alltid tillräcklig information för att se om det verkligen finns ett tillgänglighetsproblem. Ett bättre mått för att beskriva köernas omfattning, där även väntetiden teoretiskt kan uppskattas, får man genom att beräkna kvoten mellan antalet köande vid en viss tidpunkt och årsproduktionen under föregående år. Ju högre kvoten är desto fler patienter står i kö i förhållande till produktionen. Precisionen i måttet påverkas dock av om köerna respektive produktionen fluktuerar kraftigt över tiden. Under förutsättning att produktionen är jämn över tiden kan kökvoten vid ett visst tillfälle översättas till en genomsnittlig väntetid. I de fall där produktionen ökar kommer en kö-

kvot som bygger på föregående års produktion att överskatta problemets omfattning. Det motsatta förhållandet gäller om produktionen minskar (Socialstyrelsen 1997).

Axeloperationer finns inte med i den nationella Väntetidsdatabasen som administreras av SKL. Dataunderlaget om väntetider och antal väntade har därför hämtats från den enkät som skickades till samtliga ortopedkliniker i Sverige. Av 73 utskickade enkäter besvarades 51 (70 procent), varav 6 var privata enheter. 48/73 enheter svarade på frågorna om antal utförda ingrepp och väntetider. På dessa enheter utfördes 4 960 elektiva axelkirurgiska ingrepp år 2004. Antal patienter på väntelista för elektiv axelkirurgi vid samma enheter den sista augusti år 2005 var 1 682. Detta ger en kökvot på 0,3 vilket motsvarar en väntetid på 3-6 månader (tabell 3).

*Tabell 3. Kökvot (antal väntande i relation till årsproduktionen) med motsvarande väntetid.*

<b>Kökvot</b>	<b>Motsvarar väntetid</b>
Under 0,25	Under 3 månader
Mellan 0,25 och 0,50	Mellan 3 och 6 månader
Mellan 0,50 och 0,75	Mellan 6 och 9 månader
Mellan 0,75 och 1,00	Mellan 9 och 12 månader
Över 1,00	Över 12 månader

I enkäten ombads enheterna att också själva ange aktuella väntetider, både för patienter med förtur och för patienter utan förtur. En sammanställning av väntetiderna till axelkirurgi för patienter utan förtur visar att den genomsnittliga aktuella väntetiden, uttryckt som median, var drygt två månader. Vissa kliniker angav att det inte var någon väntetid alls medan en klinik angav att väntetiden var drygt två år. Den genomsnittliga väntetiden till axelkirurgi för patienter med enkel förtur var tre veckor och för patienter med dubbel förtur var det ingen väntetid alls.

I arbetet med indikationer för bland annat höft- och knäledsplastik, diskbräck, artroskopi i knäled och korsbandsoperationer (NKO 2005) beräknades den genomsnittliga kökvoten för dessa ingrepp till 0,37. Jämförs denna kvot med den som vi beräknat utifrån vårt enkätmaterial (0,3) framstår axelortopedi som ett område med relativt god tillgänglighet. Det bör dock noteras att det material som vi använt oss av för att beräkna kökvoten för axelkirurgi baseras på data från endast 65 procent av de kliniker som utför axelkirurgi i Sverige.

## 3 Evidens för vissa axelkirurgiska diagnoser

### 3.1 Indikationer och kirurgiska riktlinjer vid axelkirurgi

Nedan redovisar axelgruppen förslag till indikationer och kirurgiska riktlinjer vid axelkirurgi.

#### **Prioriteringsgrupp 1** (operation inom tre veckor)

- Suture av MR- eller ultraljudpåvisad **traumatiskt** cuffruptur med pseudoparalys (individ som fortfarande inte kan lyfta armen).
- Stabilisering hos enstaka individer med traumatisk främre förstagångsluxation (se avsnitt om axelinstabilitet)

#### **Prioriteringsgrupp 2** (operation inom 6 veckor)

- Suture av MR- eller ultraljudpåvisad **traumatisk** cuffruptur hos med individ med krav på god axelfunktion.

#### **Prioriteringsgrupp 3** (operation inom 3 månader)

- För samtliga diagnoser inom prioriteringsgrupp 3 gäller att icke-acceptabel smärta och funktionsnedsättning fortfarande kvarstår efter konservativ behandling.
- Prioriteringen inom gruppen baseras på grad av smärta, värk, funktionsnedsättning och arbetsförmåga.
- Nuvarande vårdgaranti stipulerar en maximal väntetid på 3 månader. Inom gruppen finns dock individer som vid en rent medicinsk prioritering kan vänta 6-12 månader liksom individer som bör opereras inom 3 månader.

Figur 4. Förslag till indikationer och kirurgiska riktlinjer vid axelkirurgi.

Nedan (figur 5) beskrivs de diagnoser som ingår i prioriteringsgrupp tre samt förslag till kirurgisk åtgärd för respektive diagnos.

<b>Diagnos</b>	<b>Kirurgisk åtgärd</b>
<b>Axelinstabilitet</b>	
- Främre recidiverande luxationer	- Öppen eller artroskopisk Bankartreparation
- Reoperationer eller med glenoidal bedefekt	- Benblocksoperation typ Bristow
- Flerriktad instabilitet	- Icke-operativ behandling i första hand
- Bakre recidiverande instabilitet	- Icke-operativ behandling i första hand
<b>Axelartropastiker</b>	
- Primär artros (GH-led)	- Helprotes om fungerande rotatorcuff
	- Ev halvprotes hos yngre
- Reumatoid artrit	- Helprotes om fungerande rotatorcuff annars halvprotes
- Cuffartropati	- Halvprotes eller hos äldre omvänd protes

<b>Diagnos</b>	<b>Kirurgisk åtgärd</b>
<b>Subacromiella smärttillstånd</b>	
- Subacromiellt impingement	- ASD (artroskopisk subacromiell dekompression) efter minst 6 månaders icke-operativ behandling
- Subacromiellt impingement + AC artros	- ASD + artroskopisk eller öppen lateral klavikelresektion
- Isolerad AC artros eller distal klavikel osteolys	- Artroskopi + öppen eller artroskopisk lateral klavikelresektion
- Peritendinitis calcarea	- Extirpation av kalk eventuellt kombinerat med ASD
- Isolerad degenerativ supraspinatus ruptur	- ASD om äldre individ - ASD + cuffsutur via minitomi eller artroskopiskt hos yngre med högre funktionskrav.
- Degenerativa supra- och infraspinatus rupturer	- ASD + cuffsutur via minitomi eller artroskopiskt. Även här kan enbart ASD övervägas hos äldre individ med framförallt värkproblem
- Irreparabla massiva cuffrupturer	- ASD eller omvänd ASD hos äldre. Muskel-sentransfereringar hos yngre med pseudo-paralys utan GH artros. Halvprotes hos yngre med GH artros, omvänd protes hos äldre (>65 år)
- Vid partiella cuffruptur kan i dagsläget inga riktlinjer ges eftersom det vetenskapliga stödet för olika behandlingsalternativ är för dåligt. Rotatorcuffrupturer är ofta kombinerat med affektion av långa bicepssenan (Deall et al 2003) som kan vara partiellt rupturerad, luxerad eller degenerativt förtjockad. Om så är fallet bör bicepstenotomi eller bicepstenodes övervägas. Ovanstående rekommendationer gäller patienter med övervägande axelproblematik. I gruppen finns stor andel kroniska smärtpatienter med inslag av myalgi, psykogen smärta, arbetsskadeproblematik mm. I dessa fall är det inte självklart med kirurgi även om de diagnostiska kriterierna för de olika subacromiella smärttillstånden är uppfyllda.	

*Figur 5. Diagnoser i prioriteringsgrupp tre och förslag till kirurgisk behandling.*

## 3.2 Subacromiella smärttillstånd

### Inledning

Med subacromiella smärttillstånd avses här impingement, rotatorcuffrupturer och AC-ledsartros. Till skillnad från höftleden är det inte artros som är den dominerande orsaken till värk och smärta i axelleden. Artros förekommer dock även i skuldran men då framförallt i leden mellan nyckelbenet och skulderbladet den så kallade acromioclavicularleden (Stenlund et al.1992). Axelleden består förutom av den egentliga kullleden (glenohumerala leden) också av acromioclavicularleden och sternoclavicularleden. Den senare leden förbinder axeln med resten av bälens skelett. Förutom dessa tre riktiga leder finns två glidytor som har stor betydelse för skuldrans rörlighet, den subacromiella ”leden” och den thoracoscapulära ”leden”. Tre olika muskelgrupper påverkar skuldran. Muskler som går från bålen till överarmen, från bålen till skulderbladet och från skulderbladet till överarmen. De muskler som går från skulderbladet till axelledens ledkula bildar en gemensam senmanschett som benämns rotatorcuffen. Det är skador på eller inklämning (subacromiellt impingement) av denna senmanschett och inflammation i den subacromiella bursan som är de vanligaste orsakerna till skuldersmär- tor.

### Etiologi

Etiologin till subacromiellt impingement och till rotatorcuffrupturer är multifaktoriell. En kombination av traumatiska, mekaniska, cirkulatoriska och degenerativa faktorer spelar sannolikt in (Neviaser och Neviaser 1990, Fukuda et al 1990). Redan på 1930-talet diskuterades vilken faktor som var av störst betydelse för rotatorcuffrupturer (Codman 1931,1938, Meyer 1937). Flera författare har studerat cirkulationen i supraspinatussenan och funnit nedsatt cirkulation i senan alldeles före infästningen på tuberkulum majus (Mosely och Goldie 1963, Rothman och Park 1965). Charles Neer (1972) fann efter extensiva kadaverstudier att impingement sker mot främre acromion, ligamentum coracoacromiale och acromioclavicularleden. Han delar in impingement i tre stadier från inflammation, via fibros till sista stadiet med benpålagringar och senrupturer. Neer (1983) anser att 95 procent av cuffrupturerna orsakas av impingement under den coracoacromiala bågen som utgör taket i axelleden. Uhthoff et al (1987) och Ogata och Uhthoff (1990) anser däremot att rupturer beror på en degenerativ tenopati. Vissa individer anses predisponerade för att drabbas beroende på acromions utseende (Bigliani och Morrison 1986, Zuckerman et al 1992) och exposition för tungt repetitivt arbete (Herbets et al 1984). Traumatiska rupturer uppkommer ofta vid fall mot utsträckt arm i en ofta

degenerativt försvagad cuff även om individen kan ha varit symptomfri innan skadan. Även sekundära former av impingement förekommer, exempelvis hos yngre individer med instabila axlar och vid peritendinitis calcarea (kalkaxel). Internt impingement är en speciell åkomma som företrädesvis ses hos kastidrottare (Meister och Seoyer 2003).

### **Diagnostik**

Individer med subacromiellt impingement lider av vilovärk, störd nattsömn och rörelsesmär-  
tor, speciellt vid arbete med armen utifrån kroppen. Vid rotatorcuffrupurer tillkommer dessut-  
om svaghet och ibland nedsatt aktiv rörlighet (Hawkins et al 1988, Björkenheim et al 1990).  
Besvären leder ofta till sjukskrivning hos individer med tungt manuellt arbete men också hos  
människor med lättare arbeten.

Diagnosen ställs med hjälp av den typiska sjukhistorien, klinisk undersökning, subacromiell  
blockad med lokalanestetika (Neer 1983) och röntgenundersökning. För kartläggning av rota-  
torcuffens kondition kan ultraljud (Kuroi et al 1991, Middleton et al 1985, Milosavljevic et al  
2006), MR-undersökning (Ianotti et al 1991), artrografi (Burk et al 1989) eller datortomografi  
med kontrast (Boileau et al 2005) användas. Acromioclavicularledsartros förekommer ofta i  
kombination med subacromiellt impingement och cuffrupturer men kan också vara isolerad.  
Diagnosen ställs med röntgen, MR-undersökning, lokalanestesiblockad och med klinisk un-  
dersökning. Hos yngre individer förekommer distal claviceleosteolys.

### **Behandling impingement**

Behandlingen vid impingement är initialt icke-operativ och består av skapulastabiliserande  
träning, träning av rotatorcuffens muskulatur, hållningskorrektur, ergonomisk rådgivning  
(Rowe 1988) och subacromiella cortisoninjektioner (Metens och Olijhoek 1984, Arroll och  
Goodyear 2005). Vid kvarvarande symtom trots adekvat icke-operativ behandling kan kirurgi  
övervägas. Syftet med operation är att höja taket eller att återställa takhöjden i det subacromi-  
ella rummet och att avlägsna de kroniskt förändrade delarna av bursan. Därmed avlastas de  
subacromiella strukturerna, främst rotatorcuffens senmanschett. Från början rekommendera-  
des total eller subtotal acromionectomi (Amstrong 1949, Hammond 1962, Michelsson och  
Bakalim 1977). Dessa rekommendationer reviderades av Charles Neer som fann att radikal  
acromionectomi hade flera nackdelar (Neer och Marberry 1981). Han beskrev den främre  
acromioplastiken (Neer 1972) som blev "Gold Standard" ända till den artroskopiska subacro-

miella dekompressionen (ASD) introducerades (Ellman 1987). Den subacromiella dekompressionen kan kombineras med lateral clavikelresektion vid symtomgivande acromioclavikulärledsartros, rotatorcuffsutur vid senruptur, bicepstenodes eller tenotomi vid bicepstendinos. Vid sekundära former av impingement måste i första hand grundorsaken åtgärdas - en instabil axel måste stabiliseras, en stor nodulär kalkhärd avlägsnas (Porcellini et al 2004) etc.

Kirurgisk behandling av subacromiellt impingement ger goda resultat i 65-85 procent av fallen i de flesta publicerade rapporterna (Thorling et al 1985, Rahme et al 1992, Checroun et al 1998, Dom et al 2003). Dessa siffror gäller såväl öppen som artroskopisk operation (Lindh och Norlin 1993, Checroun et al 1998). Den artroskopiska subacromiella dekompressionen (ASD) är idag att rekommendera då den ger betydligt mindre morbiditet än öppen acromioplastik (ÖSD). Risken för infektion, deltoideusinsufficiens och misspdydande ärr är dessutom mindre. Öppen acromioplastik kan dock övervägas om samtidig öppen rotatorcuffsutur eller öppen bicepstenodes planeras.

### **Behandling rotatorcuffrupturer**

Vilka cuffrupturer som ska repareras och hur dessa ska repareras är föremål för omfattande diskussion. Patients ålder och funktionskrav måste efterfrågas. Vidare måste hänsyn tas till rupturens storlek och ålder, grad av muskelhypotrofi och fettomvandling (Goutallier et al 1994) samt den aktuella axelns funktion. Man måste också vara medveten om att cuffrupturer förekommer hos asymptotiska individer (DePalma et al 1950, Petersson 1984, Schibany 2004). Hos subjektivt axelfriska personer över 60 år fann Sher et al (1995) att MRI påvisade genomgående cuffrupturer hos 28 procent och partiella rupturer hos 26 procent.

Det finns flera studier som visar bra resultat efter öppen (Ellman et al 1986, Hawkins et al 1985, Ianotti 1994) såväl som efter artroskopisk cuffsutur (Gartsman et al 1998, Murray et al 2002) och mängder av studier behandlar hur en cuffsutur ska utföras. Det finns en prospektiv randomiserad studie som visar att resultatet vid cuffsutur är bättre än vid bara acromioplastik (Montgomery et al 1994). Randomiseringsförfarandet i denna studie är dock oklar då patienten själv kunde påverka vilken grupp han/hon hamnade i. Norlin et al (2005) har i en 10-årsuppföljning visat att resultaten av ASD utan sutur vid isolerad supraspinatusruptur till och med är bättre än resultatet av ASD vid enbart impingement.

Har då sutur av rotatorcuffen någon betydelse? Det finns studier som visar att det funktionella resultatet är bättre om cuffrupturen har läkt (Harryman et al 1991, Thomazeau et al 1997, Knudsen et al 1999, Boileau et al 2005). De flesta författarna är överens om att acromioplastik ska utföras samtidigt med cuffsuturen. Detta motsägs dock av en prospektiv randomiserad studie av Gartsman och O'conner (2004) som visar likvärdiga resultat vare sig ASD utfördes eller inte vid artroskopisk sutur. I denna studie inkluderades dock endast patienter med acromion typ II. Även McCallister et al (2005) visade i en prospektiv studie att cuffsutur utan acromioplastik ger goda resultat.

Trots bristen på dokumentation fokuseras den kirurgiska behandlingen av subacromiell smärta allt mer mot olika metoder att suturera rotatorcuffrupturer. Den artroskopiska tekniken blir allt mer populär även om den är tekniskt krävande och betydligt mer kostsam än den öppna tekniken. Inlärningskurvan är betydligt flackare och längre när det gäller artroskopisk sutur än för den öppna tekniken. För att utföra artroskopisk cuffsutur krävs dessutom avancerad teknisk utrustning; implantat i form av suturankare, shaverblad, wapor, artroskopislangar mm. Viss del av den ökade kostnaden vid artroskopisk sutur kan sannolikt inhämtas genom en minskad morbiditet och därmed minskad sjukhusvistelse och sjukskrivning.

Flera nyligen publicerad studier har visat jämförbara resultat oavsett om artroskopisk, mini-öppen eller öppen teknik används vid cuffreparation (Severud et al 2003, Youm et al 2005, Ide et al 2005). Dessa studier är dock alla retrospektiva. Vid stora rupturer, speciellt hos äldre individer, har flera studier visat en hög frekvens rerupturer, såväl vid öppen som vid artroskopisk sutur (Boehm et al 2005, Galatz et al 2004).

Sammanfattningsvis kan sägas att prospektiva randomiserade studier krävs för att vi säkert ska kunna uttala oss om vilka rotatorcuffrupturer som behöver sutureras. Innan det blir ett axiom att cuffrupturer ska sutureras bör randomiserade studier genomföras, gärna som multicenterstudier i Svenska Skulder- och armbågsällskapets (SSAS) regi. Osäkerheten är ännu större när det gäller partiella rupturer. Dessa kan vara artikulära (på rotatorcuffens undersida), bursala (på rotatorcuffens ovansida) eller intralaminära. De bursala rupturerna anses ge upphov till mest problem (Fukuda et al 1990). Behandling kan vara icke-kirurgisk, enbart ASD eller sutur.



Vid irreparabla rupturer finns flera möjligheter - allt från icke-operativ behandling till omvända axelproteser, typ Delta. Rockwood och Burkhead (1988) visade goda resultat med ÖSD kombinerat med fysioterapi. Hos äldre individer med smärta men god funktion kan ASD eller omvänd ASD (nedfräsning av tuberculum majus) vara ett alternativ, ibland kombinerat med bicepstenotomi. Artificiella cuffsubstitut har också prövats men med mindre lyckat resultat. Muskelsentransfereringar av deltoideus (Spahn et al 2005), teres major (Celli et al 1998), latissimus dorsi (Gerber 1992) och pectoralis major (Resch et al 2000) är andra alternativ. Övriga möjligheter är artrodes, halvprotes eller omvänd totalprotes (se artroplastikavsnittet). En speciell typ av cuffrupturer är de som uppkommer efter ett akut trauma (ofta fall mot utsträckt arm, hastigt drag i arm eller att personen blivit hängande i armen). Patienten söker pga smärta samt oförmåga att lyfta armen. Slätröntgen är normal. Sannolikt har vederbörande då ådragit sig en akut cuffruptur i en redan degenerativt försvagade rotatorcuff. Dessa patienter bör följas upp med klinisk kontroll (inom 10 dagar) och akut MR eller ultraljud vid kvarstående funktionsnedsättning. I en studie av Basset och Cofield (1983) av 37 patienter med traumatisk cuffruptur fann man signifikant bättre abduktionsförmåga hos dem som opererades inom tre veckor efter traumat. I övrigt är det inte studerat huruvida dessa skador ska repareras akut eller inte. Det är dock arbetsgruppens övertygelse att vissa av dessa skador måste sutureras inom rimlig tid då man annars riskerar att de utvecklas till irreparabla skador med hypotrofi av rotatorcuffens muskulatur. Detta påstående kan inte styrkas med kliniska studier men det finns djurstudier som stöder denna uppfattning (Galatz et al 2005).

### **3.3 Axelin stabilitet**

#### **Inledning**

Att vakna med axeln ur led eller få en luxation (urledhoppning) i samband med idrottsutövande är en synnerligen smärtsam och obehaglig upplevelse. Efter reposition (tillrättaläggande av ledkulan) återgår livet i regel snabbt till det normala och åkomman kanske aldrig ger ytterligare besvär. Redan på Hippokrates tid gav tillståndet upphov till publikationer om den akuta handläggningen samt även hur åkomman operativt skulle åtgärdas (Adams 1946, Withington 1922). Trots att antalet svenska avhandlingar rörande axelledens stabilitet successivt ökat sedan 1980-talet (Hovellius 1982, Kronberg 1989, Sperber 1997, Winzell 1998, Magnusson 2005, Jansson 2005) diskuteras fortfarande många frågor, exempelvis hur den primära luxa-

tionen hos yngre ska behandlas optimalt och vilka operationsmetoder som ska användas vid olika typer av instabilitet.

## Anatomi

Axelleden är en kulled med sinnrik konstruktion. En kula med nästan fyra gånger så stor yta som *cavitas glenoidale* (ledpannan) ska hållas på plats i denna föga excaverade caviteten. Ett mjukt labrum som finns runt *cavitas* ger bättre förutsättningar för *caput humeri* (ledkulan) att bli kvar i rätt läge. Genom att skulderbladet huvudsakligen har muskulär förankring mot bröstkorget kan större rörlighet tillåtas i den övre extremiteten jämfört med den nedre. Rörligheten i skulderbladet gör också att *cavitas glenoidale* via ett anpassat muskelspel hela tiden kan ställa in sig mot *caput humeri* och därmed minimera risken för att denna, vid extremlägen av armen, ska luxera (Rowe 1988). Kumar och Balasubramaniam (1985) visade att också det atmosfäriska undertrycket i leden sannolikt är av betydelse för axelns stabilitet.

## Klassifikation

Instabilitet i axelleden kan klassificeras i relation till riktning (främre, bakre, flerriktad), grad (subluxation, luxation), etiologi (traumatisk, atraumatisk och "overuse") samt till tidsförlopp (akut, recidiverande och inveterat) (Rowe 1988, Neer 1990, Hawkins och Mohtadi 1991, Pollock och Flatow 1996). I praktiken kan vi definiera tre olika grupper av instabilitet: 1) främre instabilitet, primär eller recidiverande, omfattande >90 procent av alla luxationer, 2) flerriktad instabilitet, <5 procent och 3) bakre instabilitet < 5 procent (tabell 4).

*Tabell 4. Praktisk indelning av axelinstabilitet samt förslag till handläggning och prioritering.*

Typ av instabilitet	Handläggning	Prioritering till operation
<i>Främre instabilitet</i>		
a) primära luxationer	Konservativ efter reposition, undantagsfall operation	Inom 10 dagar (3 veckor)
b) recidiverande luxationer	Operativ vid subjektiva besvär som så indicerar	3-6 mån
<i>Flerriktad instabilitet</i>		
	Konservativ 6-12 mån	3-6 mån
<i>Bakre instabilitet</i>		
a) akuta	Beroende på omständigheter som reposition, rtg etc	Inom 10 dagar
b) recidiverande	Konservativ i möjligaste mån	3-6 mån

## **Främre instabilitet**

### *Förekomst*

I en studie från 1981 utfrågades 2 092 slumpvis utvalda svenskar i åldern 18-70 år om de någonsin haft axeln ur led. 2,5 procent av männen och 0,8 procent av kvinnorna svarade ja (Hoveliuss 1982). I en tidigare studie kunde visas att 8 procent av alla hockeyspelare i högsta svenska ligan någon gång drabbats av denna åkomma (Hoveliuss 1978). I yngre åldrar är det oftast män som får axeln ur led (Hoveliuss 1982) medan det efter 50 års ålder oftare är kvinnor som drabbas. (Kazar och Relovski 1969, Kroner et al 1989, Nordqvist och Pettersson 1995).

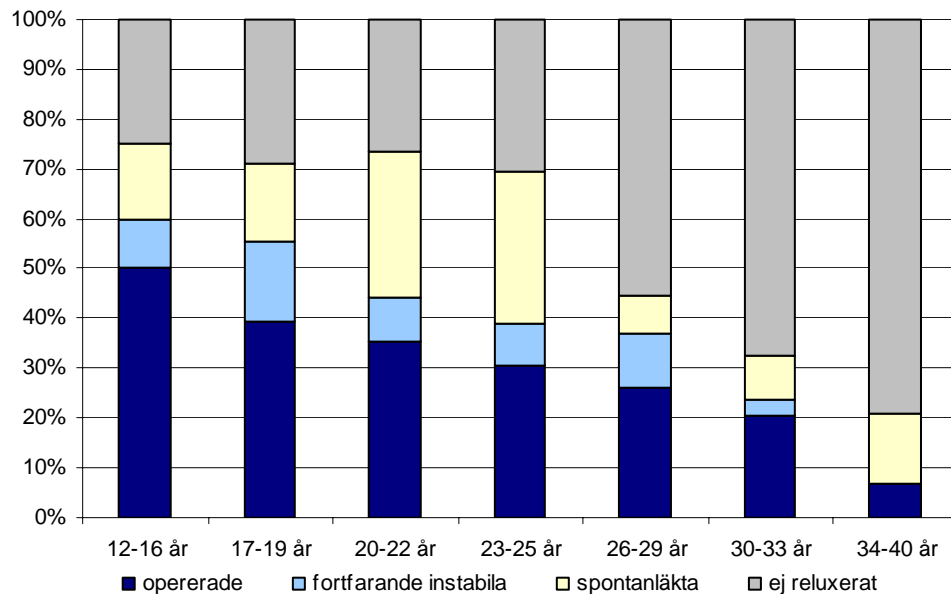
I en studie som påbörjades under åren 1978 och 1979 insamlades i Gävleborgs län 60 patienter i åldrarna 12-40 år som luxerat för första gången (Hoveliuss 1982). Vi vet att det på en akutmottagning årligen söker lika många äldre än 40 år med förstagångsluxation och dessutom att 1/3 av alla överhuvudtaget inte kommer till läkare i samband med detta (Hoveliuss et al 1983). Utifrån detta torde det kunna uppskattas att det i Gävleborgs län är minst 90/270 000 invånare som årligen får en förstagångsluxation. Uträknat på hela Sveriges befolkning blir antalet troligen betydligt högre än 3 000 per år.

### *Handläggning av den akuta luxationen*

Vid en akut luxation kan i vissa fall ett akut operativt ingrepp bli nödvändigt. Exempel på sådana fall är om en samtidig fraktur i tuberkulum majus inte lägger sig i acceptabelt läge efter reposition, (2/257 luxationer, Hoveliuss et al 1983), om en större del av ledpannekanten frakturerat, vilket sker oftare med ökande ålder samt om där är en omfattande skada i rotatorcuffen. Det har länge varit känt att axeln kan fortsätta att luxera om den en gång tidigare gjort det (Rowe 1956, Rowe och Sakellarides 1961, Mc Laughlin och Mac Lellan 1967). Detta gäller speciellt för personer i yngre ålder (<30 år). Den höga recidivfrekvensen har gjort att många, främst amerikanska ortopedier (Arciero et al 1994, de Berardino et al 2001 och Bottoni et al 2002), men även svenska (Valentin et al 1998) förordar akut operation hos yngre redan vid det första luxationstillfället.

Eftersom en sådan behandlingsuppstrappning av en akut skada innebär krav på ökade operativa resurser bör nyttan av detta dokumenteras. Naturligtvis minskar man andelen patienter där axeln reluxerar, men frågan är hur många som kommer att opereras i onödan? En prospektiv studie som pågått i Sverige sedan 1978 omfattade från början 255 patienter (257 axlar) med förstagångsluxation (Hoveliuss 1982). Dessa patienter har följts upp efter 2, 5, 10 och 25 år

(Hovelius et al 1983, Hovelius et al 1996, Hovelius et al 2006). Förutom de patienter som avlidit, fanns inget bortfall vid uppföljningen efter 25 år. Figur 6 visar den procentuella andelen opererade patienter (nedersta delen av staplarna) i olika åldersgrupper.



Figur 6. 25-årsprognos för 255 patienter (257 axlar) med förstagångsluxation. Fördelning mellan olika åldersgrupper (12-40 år).

Det kan konstateras att i åldrarna 25 år och yngre har 30-50 procent krävt operation inom 25 år. Figur 6 visar också att majoriteten av de patienter som under de första 10 åren haft > 2 reluxationer/subluxationer, dvs under studiens gång definierats som recidiverande, spontant stabiliserats med tiden. Sammantaget visar denna långtidsstudie att minst 50 procent av patienterna kommer att opereras i onödan om alla förstagångsluxationer hos patienter 25 år och yngre åtgärdas kirurgiskt. Idrottsaktiva med axelledsluxation har i denna studie inte visat sig ha sämre prognos än personer som inte idrottar. Denna långtidsstudie har inte heller kunnat påvisa att den förslitning i axelleden som fanns hos ca 60 procent av axlarna efter 25 år är relaterad till reluxation eller senare operation, så enligt vår mening motiverar inte heller den aspekten en generell rekommendation att akut stabilisera alla förstagångsluxationer för närvarande.

Kirkley och medarbetare (2005) redovisar en prospektiv studie där 40 patienter yngre än 30 år med förstagångsluxation randomiserades till akut stabilisering eller immobilisering i tre veckors tid. Vid uppföljning av 31 patienter efter 79 månader (51-102) hade 7/15 i den konservativa gruppen genomgått kirurgi pga recidiv medan två av de akut stabiliserade hade fått omopererats. Deras slutsats är att endast ett fåtal av alla förstagångsluxationer behöver akut stabilise-

ring, en åsikt som också förespråkas av Rook et al (2001) samt av Milgrom et al (1998). I vår långtidsstudie fann vi att 25 år efter förstagångsluxation ansåg endast 21 procent av patienterna 22 år och yngre att ett operativt ingrepp skulle ha företagits redan efter den första urladdhoppningen (Hovellius et al 2006).

Buss et al (2004) publicerade en studie med 30 patienter i åldrarna 16-20 år, där 19 hade förstagångsluxation eller sublaxation och 11 recidivluxationer/subluxationer. Samtliga patienter var aktiva inom luxationsprovocerande sporter. Majoriteten kunde återgå till spel/aktivitet under samma säsong med konservativ rehabilitering. De såg inga olägenheter med att operera de patienter som så behövde efter säsongens slut, vilket skedde i drygt hälften av fallen (16/30).

Hur ska då den primära luxationen behandlas? Immobilisering med armen i inåtroterat läge mot kroppen under sex veckor förordas av exempelvis Neer (1990). I en prospektiv svensk studie som startade 1978 jämfördes immobilisering i 3-4 veckor med symtomatisk behandling (Hovellius et al 1983, och Hovellius et al 1996) och ingen skillnad vad gäller recidiv kunde påvisas efter 2, 5 eller 10 år. I en schweizisk prospektiv studie kunde det inte heller påvisas att immobilisering gav bättre prognos, men man förordade trots det immobilisering av primära luxationer (Ryf och Matter 1993).

Itoi et al (2001) har i en MR-studie mycket snyggt visat hur ledkapsel och labrum lägger sig på plats mot collum scapulae då axeln utåtroteras efter en luxation. De har följt upp detta med en prospektiv studie där de visade signifikant mindre recidiv hos de förstagångsluxationer som behandlades i utåtroteringsortos i tre veckor (Itoi et al 2003). Det pågår för närvarande många prospektiva studier, både i Sverige och utomlands, för att kontrollera bärigheten i Itois arbete. Vi bör således avvakta resultaten av pågående studier innan en upptrappning med denna, för patienten besvärliga, behandling införs.

Wintzell påvisar i sitt avhandlingsarbete att prognosen efter 1-2 år förbättras om enbart artroskopisk lavage görs efter den första luxationen (Wintzell 1998, Wintzell et al 1999 och 1999). Effekten av denna åtgärd verkar emellertid inte bestå då uppföljningstiden ökar till 5 år (te Slaa et al 2003).

### *Rekommenderad handläggning av förstagångsluxation*

1. Noggrann information om prognosen. Figur 6 visar för respektive åldersgrupp vad som händer 25 år efter en förstagångsluxation. (Hovellius et al 2006).
2. I enstaka fall, där en reluxation kan få allvarliga följder, bör akut stabilisering utföras inom ca 10 dagar (tabell 4), (Kirkley et al 2005)
3. För majoriteten av patienter ingen immobilisering (Hovellius et al 1983 och 1996).

### *Operationsindikation för recidiverande luxation*

När axeln fortsätter att luxera blir ett stabiliserande ingrepp aktuellt. Historiskt har det hävdats att axeln bör opereras efter tre luxationer. Avgörande för om ett operativt ingrepp ska ske bör vara patientens subjektiva uppfattning om instabilitetens nedsättning av vederbörandes livskvalitet och inte antalet luxationer. Om det efter rehabilitering av axeln kvarstår besvär som omöjliggör ett normalt leverne eller för patienten deltagande i viktig fysisk aktivitet och patienten önskar få sin axel stabiliserad operativt, samt om röntgenundersökning liksom fysikalisk undersökning inte talar emot diagnosen främre instabilitet, föreligger operationsindikation.

### *Val av operationsmetod*

Antalet operationsmetoder som finns att tillgå vid främre instabilitet är stort. Olika metoder används i olika länder och under de senaste 100 åren har åsikterna om optimala metoder hela tiden ändrats. Vilken metod som är bäst är kanske svårbedömt. Troligtvis förhåller det sig så att vissa metoder fungerar sämre eller bättre beroende på kirurgens fallenhet och intresse för respektive metod.

I början av 1950-talet användes i Sverige i princip en operationsmetod, den s.k. Eden-Hybbinettes´ metod beskriven av Eden (1918) och Hybbinette (1932). Metoden innebär att ben tas från höften och läggs på glenoidalkantens framsida för att bygga ut ledpannan. Efter Hindmarsh och Lindbergs studie (1967) som visade mycket hög artrosfrekvens efter denna operation kom metoden i vanrykte. Rahme et al (2003) har dock visat att om cristatransplantatet inte protruberar in i leden ger metoden kanske inte mer artros än vad naturalförloppet av åkomman uppvisar. Recidivfrekvensen ligger mellan 1 och 18 procent (Hindmarsh och Lindberg 1967, Palmer och Widén 1948, Rahme et al 2003, Skogland och Sundt 1973, Solonen och Rokkanen 1972 och Öster 1969).

Bankart beskrev för mer än 80 år sedan den skada som fått hans namn och som han ansåg låg bakom de recidiverande främre luxationerna (Bankart 1923). 15 år senare publicerade han en beskrivning över den s.k. Bankartoperationen (Bankart 1938). Originalmetoden innebär att skadat kapsel-labrumkomplex ("Bankartskadan") via borrhkanaler genom glenoidalkanten återfixeras till ursprunget. Metoden i originalutförande ger ca tre procent recidiv (Rowe et al 1978, Hovelius et al 1979, Hovelius et al 2001, Tomai et al 1999, Bankart 1938, Gill et al 1997) och får anses som den absolut bästa (Konsensusrapport 1998). De modifikationer som gjorts, där metoden förenklats med hjälp av diverse ankare etc. har inte fungerat lika bra, undantaget bl a Pagnani och Domes publikation (2002), utan recidiven har postoperativt rapporterats till 10 procent eller mer (Karlsson et al 1995, Magnusson et al 2002, Norlin 1994, Tomai et al 1999, Kjeldsen et al 1996, Ungerbäck et al 1995). Det förefaller också som om de redovisade resultaten med öppna metoder försämrats sedan de börjat jämföras med artroskopiska stabiliseringar.

1948 beskrevs den s.k. Putti-Plattmetoden (Osmond-Clarke 1948), där ledkapsel och subscapularismuskel syddes ned mot glenoidalkanten i två skikt var för sig. Egentligen är det samma metod som Bankart beskrev, dock utan borrhkanaler i glenoidalkanten. Denna äkta Putti-Platt har uppvisat recidivsiffror på 10-20 procent (Tervo et al 1969, Morrey och Jones 1976, Fredriksson och Tegner 1991, Kiss et al 1998) och är möjligtvis bättre än sin efterföljare, den s.k. "simplified" Putti-Platt, som beskrivs av Brav och Jeffress (1952) och Symeonidis (1972), där subscapularismuskel och ledkapsel genomskärs samtidigt i ett lager och därefter dupliceras. Metoden var mycket populär i Sverige under perioden 1960-1980 pga sin enkelhet men visade höga recidivsiffror, runt 20 procent (Hovelius et al 1979) och används numera allt mindre i Sverige (Salomonsson och Hovelius 2002).

Av andra öppna stabiliseringsmetoder har mycket goda resultat 15 år efter s.k. Bristow-Latarjet operation redovisats (Hovelius et al 2004). Metoden kan utföras med en skruv genom spetsen av processus coracoideus (May 1970) eller med en längre del av processus coracoideus fixerat på platten med två skruvar (Walch 1995, Burkhart och De Beer 2000). Metoden fungerar bra för dem som kan tekniken men har sin främsta indikation vid revisionsoperationer eller då glenoidalkanten är defekt pga många luxationer eller fraktur, sk "osseous Bankart". (Burkhart och De Beer 2000, Hovelius et al 2004, Chen et al 2005).

Sedan slutet av 1980-talet har den artroskopiska tekniken med Lanny Johnson (1986) som pionjär börjat tillämpas vid stabilisering av främre instabilitet (Wiley 1988, Johnson 1993, Morgan 1987). Tekniken har hela tiden genomgått förändringar från märlor, s.k. suretac, transglenoidal sutur, och andra former av sutur. I den konsensusrapport som blev resultatet av ett symposium om den luxerande axeln 1997, där Sveriges främsta specialister på området deltog, redovisade Jon Karlsson 37 olika publikationer om resultaten med denna teknik och recidivsiffrorna varierade mellan 0 och 49 procent. Konsensus om artroskopisk stabilisering av recidiverande luxation var då:

*”...hittills presenterade studier av artroskopisk stabilisering visar högre recidivfrekvens jämfört med öppen operation, särskilt då uppföljningstiderna ökar. Det finns idag inga studier som vetenskapligt korrekt jämför dessa två operationsmetoder. Artroskopisk stabilisering bör idag endast göras vid några få svenska centra och då följas prospektivt. Detta bör förbehållas fall med tydlig Bankartskada där ligament och ledkapsel är av god kvalitet. Med utveckling av operationsteknik kommer indikationerna för artroskopisk stabilisering sannolikt att öka, men idag är öppen kirurgi (Bankartoperation) att förordas”.*

När uppföljningstiderna ökar kommer olika operationsmetoder ofta i ny dager. Hubbel et al (2004) har under minst 5 år följt 30 patienter med artroskopisk stabilisering med transglenoidal suturteknik och 20 patienter öppet opererade med inferior capsularshift, där eventuell Bankartskada också åtgärdats. Deras slutsats är att artroskopisk operation med transglenoidal suturteknik inte kan rekommenderas för patienter engagerade i kontaktsporter.

Ejerhed och medarbetare håller på att avsluta en långtidsuppföljning (48-129 mån) av 80 artroskopiska stabiliseringar med resorberbar suretacteknik, utförda av erfarna duktiga artroskopister och de anger 20 procent recidiv med 10 procent omoperation (under publicering). Ejerhed et al har slutat med den här tekniken (Jon Karlsson pers.komm.), vilket Dora och Gerber tidigare gjort (2000). Paul Marks från Toronto föreläste i ämnet vid ”21st International Jerusalem symposium on sports medicine i Tel Aviv (6-7 juli 2005) och angav då att den i USA erkänt duktige axelkirurgen Jimmy Andrews fortfarande alltid gör öppen stabilisering då han behandlar amerikanska fotbollsspelare.

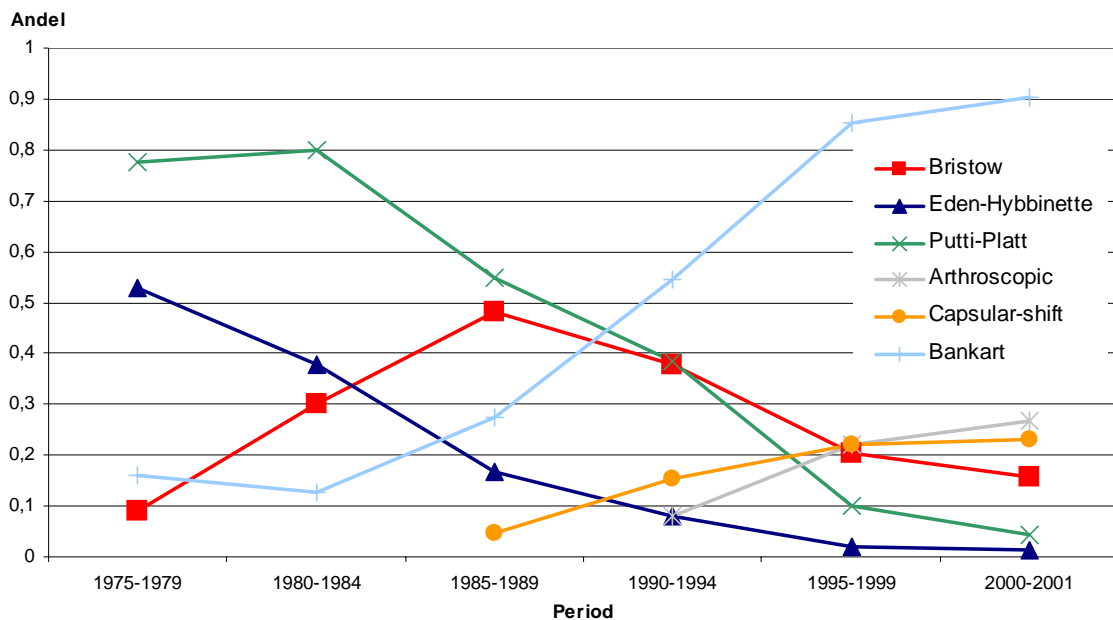
Barber et al publicerade nyligen ett arbete där den artroskopiska tekniken var lite annorlunda jämfört med tidigare (2003). Borrhålen görs några mm in i glenoidale dvs genom brosket. På



så sätt kan man bygga upp en ”vägg” av labrum och uppfångad ledkapsel. Detta återskapar mer av den ursprungliga anatomin med ett labrum som både ger cavitet i glenoidale och som fungerar som en främre ”vall”. Hos 57 axlar, visserligen bara följda i två år (minimum ett år), noterades två fall som reluxerade och två fall med subluxationer. Samma teknik, med bl a borrhål genom brosket i främre delen av glenoidale, har också använts av Gartsman och medarbetare (2000) och Ide (2004) med goda resultat.

### *Hur handlägger Sveriges ortopedaxlar med främre instabilitet?*

En studie av Salomonsson och Hovelius (2002), där alla ortopedkliniker i Sverige åren 1981, 1991 och 2001 tillfrågades om vilka operationsmetoder de använde, har visat en stor variation i val av metod och även över tid (figur 7). Tidigare använda metoder, såsom Eden-Hybbinette och förenklad Putti-Platt, har nästan helt försvunnit och ersatts av artroskopisk stabilisering eller öppen Bankart, där Mitekankare etc. anses ha förenklats tekniken. I denna studie framkom också att det årligen i Sverige utförs ca en främre instabilitetsoperation per 10 000 invånare, varför det totalt i Sverige bör utföras omkring 900 operationer av det här slaget per år. Några kliniker gjorde år 2001 akuta stabiliseringar och en del avsåg att börja med lavage vid förstagångsluxationer.



*Figur 7. Operationsmetoder vid främre instabilitet i Sverige under tiden 1971 till 2001 (Salomonsson och Hovelius 2002). Andel av kliniker som använder respektive metod. Summan blir >1 då vissa kliniker använder flera metoder.*

### *Sammanfattningsvis*

1. Patientens subjektiva upplevelse av besvärsggraden utgör indikation för stabiliseringsoperation, som bör ske inom 3-6 månader (tabell 4). Med tiden kan spontan stabilisering ske utan operation.
2. Öppen Bankartoperation i original är bästa operationsmetoden vid recidiverande främre axelledsluxation (Rowe et al 1978, Tomai et al 1999).
3. Bristow-Latarjet ger goda resultat vid revisionsoperationer eller om glenoidalkanten är defekt liksom om vana med metoden föreligger (Hoveliuss et al 2004)
4. Artroskopisk stabilisering kan inte generellt rekommenderas med hittills använda tekniker som transglenoidala suturer eller suretacs, men nya rön med en capsulolabral suturteknik där labrum-ledkapsel samtidigt repareras och återskapar labrums containmenteffect talar för att även långtidsresultaten med artroskopisk stabilisering kommer att bli jämförbara med de bästa öppna operationsresultaten (Barber et al 2003, Rook et al 2001, Abrahams et al 2002, Gartsman et al 2000).

### **Flerriktad instabilitet**

#### *Inledning*

Detta begrepp fick ”ett ansikte” då Neer och Foster (1980) publicerade sin nu klassiska artikel ”*Inferior capsular shift for involuntary inferior and multidirectional instability of the shoulder. A preliminary report*”. I Sverige kallades från början denna speciella typ av instabilitet, efter Neers publikation, ”multidirektionell”, senare ”flerplans” och numera ”flerriktad”. Det är av yttersta vikt att skilja patienter med flerriktad instabilitet från de med enkelriktad främre eller bakre, då en del av de standardoperationer som används vid enkelriktade instabiliteter kan vara helt olämpliga om de används på patienter med flerriktad instabilitet. Som Neer påpekat är den inferiora instabilitetskomponenten obligat för att diagnosen flerriktad instabilitet ska sättas. Den inferiora instabiliteten manifesteras i mer eller mindre positiv ”sulcus sign” som ju också finns hos helt friska axlar med ökad konstitutionell laxitet.

Sju år före Neer och Foster (1980) publicerade Carter Rowe sin också klassiska artikel ”*Voluntary dislocation of the shoulder. A preliminary report on a clinical, electromyographic, and psychiatric study of twenty-six patients*” (Rowe et al 1973). Dessa två artiklar sammanfattar hur begreppet flerriktad instabilitet ska tillämpas praktiskt utan att laxitetsbegreppet behöver definieras närmare.

### *Summering Rowses och Neers studier (1973, 1980)*

Rowes uppsats handlade om 26 patienter varav 14 ”av egen vilja” luxerade båda axlarna. För 19 av 26 patienter angavs att tillståndet började vid 6-16-års ålder och för ingen efter 25-års ålder. Åtta patienter (31 procent) hade svåra psykiska störningar.

Neer beskrev åkomsten hos 36 patienter varav fyra hade båda axlarna involverade. Medelåldern på hans patienter var 24 år (15-55) och 18 (50 procent) var kvinnor. Således var patienterna något äldre i Neers serie, som också innehöll fler kvinnor än Rowes grupp med volontära luxationer. I Neers och Rowes patientserier saknades stigmata som karaktäriserar enkelriktad främre instabilitet, nämligen Bankartskada och Hill-Sachsskada (Hermodsson 1934, Hill och Sachs 1940).

Ingen av patienterna i Neers serie hade ”*significant emotional problems*”. Ingen operation företogs där patienterna hade kortare anamnes än ett år eller där psykiska störningar förelåg. Rehabiliterande muskelträning var den primära behandlingen för Neer och uppskattningsvis behöver då endast 15 procent av de patienter som får denna diagnos opereras (Cooper och Brems 1992).

Enligt Neer är etiologin vid symtomgivande inferior och flerriktad instabilitet baserad på två faktorer med olika proportioner, nämligen: 1) medfödd laxitet i ledkapseln och 2) patientens aktivitetsmönster. Extremt hypermobila axlar kan bli symtomgivande enbart av dagliga aktiviteter. Mest vanligt är dock en kombination av laxitet och ”repetitive stress in work or sports”. Att klassificera alla axlar med flerriktad instabilitet som atraumatiska är en förenkling som kan orsaka att detta tillstånd missuppfattas.

### *Förekomst*

I Sverige utförs uppskattningsvis två operationer per 100 000 invånare och år för flerriktad instabilitet (Salomonsson och Hovelius 2002) vilket innebär att det årligen i Sverige utförs ca 180 ingrepp.

### **Operativ behandling**

Den av Neer beskrivna operationsmetoden med kapselshiftning botar i 90 procent av fallen denna typ av instabilitet genom att reducera den ökade ledvolym som ligger bakom åkomsten. Den artroskopiska tekniken har utvecklats även vid behandling av flerriktad instabilitet paral-

lellt med att man mer och mer förstått kapseluttänjningens betydelse för recidiven efter artroskopisk stabilisering av enkelriktad främre instabilitet (Abrams et al 2002). I framtiden kommer sannolikt också flerriktad instabilitet att behandlas artroskopiskt, där ”värmereduktion” av överflödiga ledkapsel också kan vara ett alternativ (Abrams 2002, Rook et al 2001, Gartsman et al 2000).

### *Sammanfattning*

1. Flerriktad instabilitet ska initialt behandlas med muskelrehabilitering (tabell 4).
2. Avvikande personlighet – undvik operation.
3. Om kirurgi inte kan undvikas får ledvolymsreducerande ingrepp, där öppna ingrepp typ Neers metod av kapselshiftning (1980), tills vidare anses som ”Gold Standard”.
4. Artroskopiska metoder kommer i framtiden att användas även vid denna typ av instabilitet.

## **Bakre instabilitet**

### *Klassifikation*

Bakre skulderinstabilitet manifesterar sig på två sätt. Vanligast är en form av bakre subluxationer som reponeras spontant då patienten utåtroterar eller abducerar armen, och som kan vara en del i en flerriktad instabilitet. Mer sällsynt är en bakre luxation, i regel akut, som inte reponeras spontant.

### *Akut bakre luxation*

I dessa fall finns i regel en främre impressionsfraktur i humerushuvudet (Hermodsson 1934, Hill-Sachs 1940) som gör repositionen mer eller mindre svår. Denna typ av luxation felbedöms initialt i 50 procent av fallen (Neer 1990). Armen är i regel under axelns horisontalplan då en bakre luxation uppstår medan däremot majoriteten främre luxationer har armen över horisontalplanet då de inträffar (Neer 1990). I typiska fall är anamnesen vid bakre akut luxation ett krampanfall eller ett avsevärt trauma mot lätt flekterad arm.

Vid den låsta bakre luxationen kan en stor bedefekt framträda i caput ibland vålla problem då ledkulan direkt luxerar bakåt när armen inåtroteras efter reposition. Ett akut upplyftande av impressionen med eventuell bentransplantation kan då bli nödvändigt. I kroniska bakre manifesta luxationer har Gerber och Lambert (1996) beskrivit en metod där allograft (del av fryst höftkula) används som utfyllnad av bedefekten.

### *Recidiverande bakre sublaxationer*

Bakre sublaxationer (som reponeras spontant) ska initialt alltid behandlas konservativt. Under tecknad har genom åren sett denna instabilitetstyp hos många idrottsutövare på hög nationell nivå och ibland har samtidiga recidiverande främre luxationer krävt kirurgi medan de bakre inte behövt åtgärdas sedan en förklaring till åkomsten givits.

Hawkins och medarbetare redovisade (1984) resultaten efter 26 operativa ingrepp på 50 skuldror med recidiverande bakre luxation eller sublaxation, varav 50 procent hade reluxerat. Deras slutsats var ”...we now think that patients with recurrent posterior instability can accept the disability and can be treated nonoperatively”.

### *Operation recidiverande sublaxation/luxation*

Den s.k. Scottosteotomi beskrevs 1967 i tre fall utan att glenoidales eventuella retroversion diskuterades närmare (Scott 1967). Brewer et al (1986) beskrev fem fall med bakre instabilitet opererade med denna metod och med goda resultat. Baserat på vanlig axillär röntgen konkluderade de att ökad retroversion av glenoidale var den primära etiologiska faktorn till bakre skulderinstabilitet. Gerber et al visade 1987 och senare 2003 (Nyffeler et al) att vanlig röntgen inte var adekvat för att visa retroversion av glenoidale och att bakre scapula osteotomi var behäftad med många komplikationer, bl a impingement av subscapularis och tuberculum minus mot coracoideus.

Retroversion av glenoidale är sällan orsak till bakre sublaxationer (Neer 1990). Kapsulära ingrepp ska enligt Neer vara det primära ingreppet. Vid defekt bakre glenoidalkant, där kapselingreppet inte är tillfyllest för att stabilisera axeln, förstärker Neer med ett bakre benblock. Även vid bakre instabilitet har den artroskopiska tekniken börjat användas (Abrams et al 2002, Rooks et al 2001). Kim et al (2004) redogör för 31 skuldror med ”posteroinferior multidirectional instability” som behandlades med artroskopisk kapselrafi. Uppföljningstiden var 51 månader och endast i ett fall noterades recidiv. Antalet operationer i Sverige för enkelriktad recidiverande bakre instabilitet är svårt att uppskatta. Baserat på erfarenheter i Gävleborgs län, med ett upptagningsområde på 270 000 och ett operativt ingrepp vart annat – vart 5:e år, (med våra indikationer för kirurgi) skulle det årligen totalt i Sverige utföras uppskattningsvis ca 15 operationer.

### *Sammanfattningsvis*

1. Den akuta formen kräver initialt skyndsam och korrekt handläggning (inom ca 10 dagar)
2. Den kroniska formen med mer inslag av subluxationer ska i första hand behandlas konservativt (tabell 4).

### *Hur kommer vi i Sverige att handlägga instabila axlar om 5-10 år?*

Artroskopiska respektive öppna behandlingsmetoder av axelinstabilitet anses av vissa författare ge likvärdiga resultat (Rook et al 2001, Gartsman et al 2000). Sannolikt kommer så småningom majoriteten av stabiliseringarna att utföras artroskopiskt i Sverige (jfr korsbandskirurgin) då de ekonomiska vinsterna för samhället och fördelarna för patienterna är stora med denna teknik. (Green och Christensen 1993). Vissa axlar kommer fortfarande att opereras med öppen kirurgi, exempelvis en del revisioner efter artroskopisk stabilisering samt fall med röntgenologiska avvikelser (Burkhart och De Beer 2000, Trenhaile och Savoie, 2002, Hovelius et al 2004). Det innebär att vi kommer att ha ett begränsat antal ortopedkirurger som har erfarenhet av, och fallenhet och intresse för att utföra dessa tekniskt krävande ingrepp samt följa med den alltmer accelererande forskningen som följer på detta område. Då de öppna stabiliseringarna också kommer att bli ganska få totalt i Sverige, kan det inte vara rimligt att alla ortopedkliniker sysslar med axelinstabilitetskirurgi. Befolkningsunderlaget för att få ett tillfredsställande patientunderlag som ger 30 operationer eller mer per år ligger på minst 300 000 personer. Det innebär att det optimala antalet sjukhus i Sverige, där stabilitetskirurgi i axelleden utförs, inte bör överstiga 15-20.

## **3.4 Glenohumeral artros och artrit**

### **Inledning**

Smärttillstånd i axeln orsakas oftast av degenerativa tillstånd eller skador engagerande skuldrans mjukdelar såsom senor, slem säckar och ligament. Smärta och värk pga artros, reumatoid artrit eller andra degenerativa tillstånd är mindre vanligt förekommande i skuldrans glenohumeralled än i mer belastade leder som höft och knä (Sisk and Wright 1987). Den destruktiva av ledbrosk och ben som utvecklas vid artros eller artrit tolereras i större utsträckning i axeln då leden inte är belastad och då flertalet patienter dessutom är äldre med mindre krav på axelfunktion. Icke-operativ behandling med smärtstillande eller inflammationsdämpande medic-

nering, symptomlindrande intraartikulär cortison injektion etc är oftast tillräcklig. Om betydande smärta och funktionsnedsättning kvarstår måste dock operativ behandling tillgripas och det handlar då i stort sätt alltid om en artroplastik där antingen bara ledhuvudet (hemiartroplastik) eller såväl ledhuvud som ledpanna (total axelledsartroplastik) byts ut mot en protes.

De alternativa operationsmetoder som tidigare användes vid svåra ledbesvär var resektionsartroplastik (borttagande av ledhuvudet), osteotomi, artrodes (steloperation) eller t o m amputation (Neer 1961, Cofield 1990) Artrodes eller resektionsartroplastik används idag endast i enstaka mycket svåra fall där en modern artroplastik inte är möjlig eller har misslyckats helt. Ingreppen resulterar i kraftig funktionsnedsättning och oftast också kvarstående smärta.

### **Axelartroplastikens historia och utveckling**

Redan i slutet av 1800-talet började pionjärer som Themistocles Glück att designa ledproteser i elfenben för bl a annat axeln (Bankes och Emery 1995). Hans arbete inspirerade bl a Jules Emile Péan som den 11 mars 1893 opererade in en nykonstruerad axelprotes på en patient vars axel destruerats pga tuberculos (Péan 1894). Detta var den första ”lyckade” ledartroplastikoperation som utförts även om protesen fick opereras ut igen två år senare.

Den moderna axelproteskirurgins grundare var Charled S Neer II, som efter att ha studerat de dislocerade 3- och 4- fragment frakturerna i proximala humerus (överarmsbenet) och problemen med behandlingen av dessa skador, konstruerade en axelprotes med stam ned i humerus (Neer protesen). Protesen som ersatte det frakturerade ledhuvudet fixerades med bencement och de benfragment med senfästen som avlösts (tuberculum majus och minus) fixerades till protesen. (Neer II C S 1955).

Uppmuntrad av de goda resultaten fortsatte Neer med att sätta in sin protes även vid degenerativa smärttillstånd såsom artros och reumatoid artrit. (Neer 1961, 1964, 1971, 1974). Goda resultat rapporterades. Indikationerna för operation var förutom akut flerfragmentsfraktur: primär artros, sekundär artros (t ex dislokations-artropati), reumatoid artrit, avasculär nekros i caput humeri, cuffartropati (smärta och funktionsnedsättning pga degenerativa förändringar sekundära till en omfattande rotatorcuff skada) samt resttillstånd efter tidigare genomgången axelfraktur. På 1970-talet kompletterade Neer sina artroplastiker med en polyethylene glenoidkomponent som cementerades fast på ledpannan (glenoiden). Resultaten efter operation med denna icke-kopplade totalprotes i axeln visade sig vara mycket goda. I en artikel 1982

rapporterade Neer med medarbetare resultaten från en uppföljning av 194 av 237 totala axelproteser 22-99 mån postoperativt. Utmärkta eller goda resultat konstaterades i 86 % av fallen (Neer et al 1982).

Den typ av protes som utvecklades av Neer har blivit designmodell för nästan alla moderna icke-kopplade proteser (Bishop och Flatow 2005). Man använder idag i regel en sk modulär axelprotes där ledhuvuden av olika storlek och offset kan användas till samma protesstam. Studier som jämfört monoblock proteser med modulära proteser har funnit likvärdiga resultat men konstaterat att modulära proteser är att föredra då det operativt är lättare att anpassa dessa proteser till den enskilda axelns anatomi (Fenlin et al 1994, Gartsman et al 1997, Miletti et al 2005).

### **Indikationer**

Neers ursprungliga indikation för axelledsartroplastik var ju som akutbehandling vid disloceerade flerfragmentsfrakturer i proximala humerus. Åtskilliga studier har bekräftat Neers resultat vid akut hemiartroplastikoperation med fixation av tuberculum majus och minus. Smärtlindring uppnås oftast medan funktionsnedsättning i regel kvarstår. Resultatet påverkas till stor del av tubercularnas inläkning och rotatorcuffens funktion. (Tanner och Cofield 1983, Compito et al 1994).

Indikationerna för elektiv axelartroplastik är vilovärk, nattlig smärta, rörelsesmärta med funktionsinskränkning etc från glenohumeralleden orsakad av artros, reumatoid artrit, annan artrit, caputnekros eller resttillstånd efter genomgången axelfraktur. En noggrann utvärdering och dokumentation av besvären - helst med funktionsscore - bör ske preoperativt liksom en noggrann röntgenologisk utredning. Adekvata röntgenprojektioner måste finnas. För bedömning av glenoidens utseende, graden av bendestruktion etc rekommenderas att en datortomografi (CT) utförs preoperativt (Green och Norris 1994, Nyffeler et al 2003). Rotatorcuffens funktion bör preoperativt bedömas kliniskt och vid behov även med ultraljud alternativt magnetkameraundersökning (MR).

### **Hemiartroplastik**

En hemiartroplastik där enbart ledhuvudet ersätts kan användas vid artros, reumatoid artrit, avasculär nekros, resttillstånd efter trauma och vid cuffartropati. Fördelen med hemiartroplastik är att det är en tekniskt enklare operation där man slipper problem med glenoidfixationen.



Neer (1974) beskrev god smärtlindring och förbättrad funktion hos nästan alla av de 48 artrosaxlar som opererats med hemiartroplastik. Cofield presenterade 1990 en litteraturgenomgång där han fann att mer än 80 procent av patienterna var smärtfria eller hade lätt kvarstående smärta efter hemiartroplastik pga artros eller artrit. En funktionsförbättring kunde uppnås men rörelseomfånget ökade inte dramatiskt. Marmor (1977) och Koorevaar et al (1997) påvisade god smärtstillande effekt av hemiartroplastikoperation hos patienter med axelsmärta pga reumatoid artrit även om någon förbättring av rörelseomfånget knappast uppnåddes. Kelly (1994) studerade resultaten efter 132 protesoperationer hos reumatiker och fann att god smärtstillning och bättre funktion kunde uppnås. Han rekommenderade hemiartroplastik för denna patientgrupp. Levine et al (1997) studerade resultaten efter 31 hemiartroplastiker vid primär eller sekundär artros och fann att i 74 procent av fallen uppnåddes ett tillfredsställande resultat vid uppföljningen. Axlar där glenoiden var nedsliten framförallt dorsalt uppvisade sämre resultat men om dessa fall undveks bedömdes hemiartroplastik vara en effektiv behandling vid såväl primär som sekundär artros. Vid god benkvalitet kan protesstammen fixeras ocementerat med press-fit teknik med ringa risk för lossning även om uppklarningszoner ibland kan ses (Cofield 1994, Nagels et al 2003).

En erosion (nedslitning) av glenoiden konstateras tyvärr ofta med tiden efter en hemiartroplastik och denna kan ibland vara smärtsam. Framförallt hos yngre och aktiva patienter kan en smärtsam glenoiderosion medföra att en konvertering till totalplastik måste utföras (Parsons et al 2004).

### **Ytersättningsplastik**

I syfte att bättre bevara ben i proximala humerus har även ytersättningsproteser konstruerats för hemiartroplastik i axeln. En svensktillverkad ytprotes (Scan cup) användes framförallt i slutet av 1980-talet och i början av 1990-talet (Jónsson 1988). Protesen användes mest vid axelsmärta hos reumatiker. Rydholm och Sjögren (1993) redovisade goda resultat med smärtlindring hos 94 procent av patienterna 4 år postoperativt och Ålund et al (2000) fann att nästan 80 procent av patienterna var nöjda motsvarande tid postoperativt. Tyvärr fann man i bägge studierna att var fjärde protes var lös. På senare år har en ny ytersättningsprotes, konstruerad av Copeland i England, kommit allt mer i bruk. Protesen som har en liten central protesstam kan sättas ocementerad och finns även som totalplastik. Levy och Copeland (2004) rapporterade att 90 procent av patienter förbättrades efter ytersättning och Thomas et al (2005) rapporterar resultat likvärdiga med de efter traditionell hemiartroplastik. Flera olika modeller av yter-

sättningsprotes finns idag tillgängliga på marknaden. En långsiktig uppföljning av plastikerna krävs dock för att se huruvida de rapporterade goda resultaten består.

### **Total axelartroplastik**

Totala axelartroplastiker blev successivt allt vanligare sedan Neer konstruerat sin polyetylen glenoid och rapporterat goda uppföljningsresultat. En god smärtstillning och förbättrad funktion konstaterades i ett flertal andra studier (Clayton et al 1982, Cofield 1983, Hawkins et al 1989, Boyd et al 1990, Weiss et al 1990, Norris and Ianotti 2002). Cuomo et al (2005) har även påvisat förbättrad proprioception postoperativt. Cofield (1984) fann vid uppföljning av 63 totalplastiker ett gott kliniskt resultat om rotatorcuffen var välfungerande men vid den röntgenologiska uppföljningen sågs i 52 av fallen uppklärningszoner kring glenoiden och 8 glenoidkomponenter var lösa. Uppklärningszoner kring glenoidkomponenten har sedan rapporterats kring 50 - 80 procent av glenoiderna i olika studier trots att det kliniska resultatet varit gott i över 80 procent av fallen (Barret et al 1987, Norris and Lachiewicz 1996, Gartsman et al 1997, Torchia et al 1997, Brenner et al 1989, Godenèche et al 2002, Deshmukh et al 2005). Likartade förhållanden har påvisats vid reumatoid artrit (McCoy et al 1989, Sneppen et al 1996). Förutom vanlig röntgenevaluering av lossning har även studier av mikrorörligheten med RSA-teknik utförts (Nagels et al 2002, Rahme et al 2004).

Vid totalartroplastik kan humerusstammen sättas in cementerad eller ocementerad. Lossningsfrekvensen är mycket låg om proteserna cementeras som Neer ursprungligen beskrev. Vid ocementerad press-fit fixation av humeruskomponenten med samtidig cementfixation av glenoiden har en ökad röntgenologisk lossningsfrekvens av stammen påvisats i långtidsstudier men kliniskt är lossning inget stort bekymmer (Cofield 1994). Om en revisionsartroplastik skulle behöva utföras är denna betydligt enklare att utföra om protesstammen är ocementerad.

Glenoidfixationen är enligt ovan ett problem då lossningsfrekvensen är tämligen hög. Olika typer av cementfri glenoidfixation har testats men vid icke-kopplad totalplastik är resultaten bäst med cementfixation av polyethylenglenoid utan metall. (Brems 1993, Cofield 1994, Wallace et al 1999, Boileau et al 2002, Williams et al 2005, Martin et al 2005) Glenoidkomponenter försedda med peggars uppvisar uppklärningszoner i mindre frekvens än de med köl och förefaller således vara bättre fixerade. (Lazarus et al 2002, Klepps et al 2005, Gartsman et al 2005).

Vid destruerad glenoid har hemiartroplastik av tradition rekommenderats (Levine et al 1997)

men goda resultat med totalplastik har också presenterats. Efter noggrann preoperativ utredning kan en tekniskt krävande operation med bentransplantat av glenoiden utföras (Neer och Morrison 1988, Steinman och Cofield 2000, Bell och Nable 2000, Hill och Norris 2001, Edwards et al 2004).

### **Totalplastik versus hemiartroplastik**

Diskussion huruvida total eller hemiartroplastik är att fördrag har pågått i åtskilliga år. En hemiartroplastik är tekniskt enklare att utföra men medför risk för smärtsam glenoiderosion. En totalplastik innebär risk för framtida problem med glenoidlossning. Vid akut fraktur, om glenoiden är deformerad eller vid insufficient rotatorcuff rekommenderas användande av hemiartroplastik men i övrigt kan även totalplastik användas (Boyd et al 1990, Bishop och Flatow 2005). Jämförande studier av Boyd et al (1990), Gartsman et al (1990), Edwards et al (2003), Bryant et al (2005) påvisar goda resultat efter såväl hemi- som totalartroplastik pga degenerativa förändringar men smärtlindring, funktion och rörelseomfång är bättre efter totalplastik.

Orfaly et al (2003) visade inte på någon signifikant skillnad i sin prospektiva studie men resultatet efter totalplastik var något bättre. Jain et al (2005) jämförde 8 743 totalplastiker med 4 998 halvplastiker från en nationell databas i USA. Kirurger med stor volym axelartroplastiker utförde fler totalplastiker och hade bättre resultat än kirurger som utförde ett mindre antal ingrepp. Bishop och Flatow (2005) rekommenderade i sin översiktsartikel totalplastik om rotatorcuff och glenoid inte är skadade. En förbättrad cementfixationsteknik bedömdes kunna minska andelen glenoidlossningar.

### **Cuff artropati**

En omfattande rotatorcuffruptur som inte kan lagas medför ofta att humerus ledhuvud dras uppåt då armen ska lyftas upp. I uttalade fall uppstår en sk pseudoparalys, dvs oförmåga att lyfta upp armen. Sekundärt kan en degenerativ broskdestruktion i glenohumeralleden utvecklas med åtföljande smärttillstånd. Protesförsörjning av cuffartropati axlar utgör ett problem. Vid traditionell protesförsörjning föreligger en vertikal instabilitet där humerus tenderar att migrera proximalt (Neer et al 1983, Boyd et al 1991). Detta orsakar en ökad frekvens av glenoidlossning om total axelplastik användes. Hemiartroplastik, eventuellt med anpassat caput (CTA-huvud), rekommenderas därför som förstahandsmetod vid protesförsörjning pga cuffartropati. God smärtlindrande effekt, förbättrad funktion men endast mindre ökning av rörelseomfånget rapporteras i flertalet fall även om resultaten är sämre än vid intakt cuff-funktion

(Pollock et al 1992, Williams and Rockwood 1996, Field et al 1997, Zuckerman et al 2000).

För att minska kranialiseringen av caput och den nedsatta elevationsförmågan framförallt vid pseudoparalys har kopplade proteser (Post 1979, 1980) och bipolära proteser (Lee och Niemann 1994, Worland et al 1997, Arrendo and Warland 1999) använts. Pga rapporterade komplikationer, lossning etc, har användandet av dessa protestyper dock successivt minskat. Problem med lossning har också rapporterats vid användande av tidigare typer av sk omvända proteser (Broström et al 1992, Wretenberg och Wallensten 1999). Grammont konstruerade 1985 en omvänd protes att använda vid cuffartropati. Ett hemisfäriskt ledhuvud fixeras ocmenterat med skruvar på glenoiden och i humerus fastcementeras en protesstam med ledskål. Med protesens design där rotationscentrum medialiseras kan funktion återskapas och armen eleveras högre upp av deltoideus-muskeln (Grammont 1993). Goda resultat har rapporterats och indikation för användandet av denna protes finns vid cuffartropathi hos äldre med nedsatt elevationsförmåga (Rittmeister och Kerschbaumer 2001, Nyffeler et al 2005, Boileau et al 2005). Tidigt konstaterades att impingement mellan humeruskomponenten och glenoidens nedre del kunde uppstå med åtföljande benupplärning vilken kan medföra ökad lossningsrisk. Med förbättrad teknik och lägre placerad glenoidkomponent ska förhoppningsvis dessa problem minska (Nyffeler et al 2004). En långsiktig uppföljning av patienterna behövs för ytterligare utvärdering.

### **Övriga indikationer**

Utöver vid indikationerna artros och artrit användes axelartroplastikoperationer vid caputnekros och vid smärtsamma resttillstånd efter genomgångna frakturer. Resultaten efter protesförsörjning vid nekros i caput humeri har rapporterats vara goda (Mansat et al 2005). Hatrup och Cofield (2000) rapporterade att nästan 80 procent av de 127 axlar som opererats med plastik pga osteonekros blev förbättrade. Lika framgångsrika blir inte resultaten vid protesförsörjning pga resttillstånd efter proximala humerusfrakturer. Boileau et al (2001) rapporterade 42 procent utmärkt eller gott slutresultat vid uppföljning av 72 axlar i en multicenterstudie. Inga goda resultat erhöles i de fall där tuberculum najus behövde lösas, flyttas och fixeras. Liknande resultat har rapporterats i andra studier (Dines et al 1993, Norris et al 1995, Mansat et al 2004).

### **Postoperativ rehabilitering**

Rehabiliteringen efter en axelprotesoperation är av största betydelse för vilket resultat man kan uppnå. En sjukgymnast med stor vana av axelprotespatienter bör i samråd med operatören håll-

la i den rehabilitering som ska påbörjas direkt postoperativt och pågå under flera månader (Brems 1994).

### **Komplikationer och reoperationer**

Komplikationer till axelproteskirurgi förekommer givetvis per- och postoperativt liksom vid övrig ledproteskirurgi. Postoperativa infektioner förekommer i enstaka fall trots modern operationsteknik och sedvanlig antibiotikapofylax. Sperling et al (2001) rapporterade att efter 2 512 primära axelartroplastiker fick 19 revideras pga djup infektion. Sju av 222 plastiker som revisionsopererats av någon orsak fick reopereras pga infektion. Coste et al (2004) fann vid uppföljning av 2 343 axelproteser i en multicenterstudie en infektionsfrekvens på 1,9 procent efter primär axelprotesoperation jämfört med 4 procent efter revisionskirurgi. Protesnära frakturer förekommer och dessa får behandlas som protesnära frakturer vid andra leder med osteosyntes eller eventuellt revision (Campbell et al 1998).

Kvarstående besvär som smärta, stelhet etc behöver inte alltid vara av sådan dignitet att reoperation behövs (Hasan et al 2002). Wirth och Rockwood (1994, 1996) angav efter litteraturgenomgång en total komplikationsfrekvens efter axelartroplastik på 14 procent. Komplikationer som instabilitet, rotatorcuffskada, subscapularisskada, ektopisk benbildning, glenoidlossning, nervskada, peroperativ fraktur, infektion och humeruslossning beskrevs. Den vanligaste orsaken till revisionskirurgi efter hemiarthroplastik är smärtsam glenoiderosion där konvertering till totalplastik får utföras. God smärtstillning och förbättrad funktion postoperativt rapporteras i hög frekvens (Sperling och Cofield 1998, Antuna et al 2001, Carroll et al 2004). Efter totalplastik är revision pga glenoidlossning vanligast. Lossning av humerusstammen eller proximal migration av humeruskomponenten pga cuffinsufficiens är andra välkända komplikationer. På senare år har den ovan beskrivna omvända protestyp som Grammont (1983) konstruerat fått en plats inom revisionskirurgin.

### **Prioritering**

Prioritering av axelartroplastikoperationer pga glenohumeralt utlösta smärttillstånd måste baseras på graden av smärta, värk, funktionsnedsättning och arbetsförmåga (prioriteringsgrupp 3). Nuvarande vårdgaranti stipulerar en maximal väntetid på 3 månader och operation bör därför utföras inom denna tid. I enskilda fall med uttalade besvär bör väntetiden vara kortare medan andra kan vänta mer än 3 månader utifrån en rent medicinsk prioritering.

## **Svenska Skulder- och Armbågssällskapets axelartroplastik register**

Svenska Skulder och Armbågssällskapet (sektion inom Svensk Ortopedisk Förening) driver sedan 1999 ett svenskt nationellt axelartroplastikregister dit skulderenheter vid i stort sett alla ortopedkliniker rapporterar in sina axelprotesoperationer (Rahme et al 2001, SSAS hemsida [www.ssas.se](http://www.ssas.se)). Syftet är att utvärdera och förbättra kirurgisk teknik, implantat och identifiera individuella riskfaktorer. Patientdata, operationsdatum, sjukhus, sida, diagnos, orsak till ev reoperation, tidigare axelkirurgi, operationstyp, protestyp/modell, protesfixation, annan åtgärd och implantatkoder registreras. Uppföljning med självevaluerande formulär har nu sänts ut till patienterna och en del enheter deltar även i en undersökning där patienterna redan preoperativt får fylla i en enkät till en större evaluerad score (WOOS). Registret är således ett välfungerande instrument för att utvärdera och utveckla den svenska axelartroplastikverksamheten. Under 2004 inrapporterades (preliminära siffror) 306 primära elektiva axelartroplastiker, 42 revion-sartroplastiker (och 168 akuta artroplastiker pga fraktur).

### **Sammanfattning**

Smärtsamma tillstånd utgående från glenohumeralleden såsom artros och artrit kan framgångsrikt behandlas med en axelartroplastik. I litteraturen finns enligt ovan åtskilliga studier, såväl retrospektiva som prospektiva, som ger evidens för detta. Studier som evaluerat patienters allmänna funktionstillstånd pre- och postoperativt med användande av självevaluerande formulär, såsom SF-36 eller DASH-score, har påvisat signifikant förbättring av det allmänna hälsotillståndet och funktion (Matsen 1996, Deshmuk et al 2005). Boorman et al (2003) fann med användande av SF-36 att resultaten efter axelartroplastik var likvärdiga med de efter höftplastik och coronar hjärtkirurgi men inte nådde upp till normalpopulationens nivå.

Det axelartroplastikregister som drivs i Svenska Skulder- och Armbågssällskapets regi möjliggör en kontinuerlig uppföljning och evaluering av den svenska axelartroplastikverksamheten och kan förhoppningsvis fungera som en garant för att en evidensbaserad verksamhet av hög kvalitet bedrivs. Samtliga enheter som utför artroplastikkirurgi i axeln bör rapportera till registret. Då antalet elektiva axelartroplastiker i Sverige är förhållandevis få och resultaten har visat sig påverkas av operatörernas erfarenheter och operationsvolymen bör verksamheten huvudsakligen bedrivas vid enheter med dokumenterad erfarenhet av axelkirurgi. Handläggning av komplikationer och utförande av revisionskirurgi bör ske på några få centra.

## 4 Remissmall och bedömningsmall

I likhet med NKOs uppdrag 2004 (NKO 2005) ingick det också i axelgruppens uppdrag att utvärdera de remissmallar för ortopediska problem som har utarbetas inom e-remissprojektet på Landstingsförbundet<sup>6</sup>. Remissmallar är tänkta att användas som underlag för elektronisk remisshantering mellan primärvården och specialistsjukvården. En väl utvecklad remissmall kan bland annat innebära ett förbättrat beslutsstöd avseende vilka patienter som ska remitteras vidare för bedömning hos specialist. Anledningen till detta deluppdrag var att det bör finnas överensstämmelse mellan remissmallarna och de indikationer som föreslås. Axelgruppens mer specifika uppgift var att utarbeta förslag till en remissmall samt en bedömningsmall ämnad att använda som stöd för prioritering av patienter.

I 1992-års vårdgaranti (Socialstyrelsen 1991) angavs en tre månaders gräns för prioritetsgrupperna med förtur. I praktiken visade det sig att denna gräns inte kunde hållas. I en irländsk studie (Kingston 2000) visade man att en väntelista baserad på sjukdomsspecifika poängsättningsystem (Harris Hip Score eller AKSS) är ett mer effektivt sätt att prioritera patienter. De patienter som var mest invalidiserade kom att opereras först. Systemet blev mer genomskådligt och patienter som av olika anledningar inte längre var aktuella för operation, försvann från väntelistan. Under senare år har detta synsätt anammats i bland annat i Kanada (Hadorn 1997), Nya Zeeland (Noseworthy 2003) och i Finland (Social- och hälsovårdsministeriet 2005) som har utvecklats olika poängsättningsystem för att bedöma och prioritera patienters vårdbehov.

Vårt förslag till remiss- och bedömningsmall presenteras i bilagorna 3-5. Remissmallen grundas på Constant score (Constant et al 1987) med vissa tillägg (bilaga 3). Constant score är den score som europeiska skulderföreningen (SECEC) beslutat sig för att använda som utvärderingsinstrument. Scoren är en förutsättning för att kunna publicera sig i *Journal of Shoulder and Elbow Surgery*, vilken är en internationell tidskrift som drivs av den amerikanska och europeiska föreningen gemensamt. Constant score är framförallt lämpad för smärtsamma axlar varför formuläret kompletterats med frågor som också speglar instabilitetsproblem. Frågedelen i formuläret (bilaga 4) ifylls av patienten, remissen kompletteras sedan av inremitterande med preliminär diagnos, frågeställning och vilka röntgen och övriga undersökningar (MR,

---

<sup>6</sup>E-remissprojektet ingår som en del i "Vårdgaranti 2005" och handlar om att skapa förutsättningar för ett mer enhetligt och effektivt informationsutbyte mellan primärvården och den specialiserade vården vid sjukhus.

ultraljud, CT, artrografi) som gjorts. För skuldran finns ett dokument där samtliga röntgenprojektioner och utredningar som behövs finns samlade. Detta dokument har sammanställts av Jan Nowak och Lars Wikblad, båda Samariterhemmets sjukhus/Akademiska sjukhuset i Uppsala. Mer information finns att hämta från Svenska Skulder- och armbågssällskapets hemsida ([www.ssas.se](http://www.ssas.se)).

När patienten sedan kommer för specialistbedömning fyller undersökande ortoped i undersökningsdelen (bilaga 5). Genom att lägga ihop frågedel och undersökningsdel kan en poängsumma, som maximalt kan bli 100, hos en helt axelfrisk yngre patient, räknas ut och utgöra underlag för hur patienten prioriteras till operation. En relativ score som tar hänsyn till patientens ålder finns också att tillgå om ytterligare finjustering av prioriteringen anses nödvändig.

För instabila axlar kan denna bedömningsmall inte användas utan där får hänsyn istället tas till hur frekventa luxationer patienten har och hur stor påverkan detta har i arbete och under fritid, vilket ju frågedelen ger en uppfattning om.

Frågedelen kan även användas som en självvärderande score postoperativt, eventuellt i kombination med en ospecifik livskvalitetscore, t ex EQ-5D, för jämförelser med andra sjukdomstillstånd.



## 5 Framtid och rekommendationer

Sjukdomstillstånd i axelleden är vanliga i vårt samhälle och förorsakar förutom smärta och funktionsnedsättning även ett stort antal sjukskrivningar. Rent muskulära smärttillstånd är vanliga men dessa tillstånd fordrar i regel ingen operativ behandling utan behöver istället adekvat fysioterapi, anpassning av arbetsuppgifter etc. De axelåkommor som kräver operativ behandling tillhör i merparten av fallen någon av de tre diagnosgrupperna: subacromiella smärttillstånd, axelinstabilitet eller glenohumeral artros/artrit.

Den axelkirurgiska verksamheten har under de senaste decennierna utvecklats snabbt med nya förbättrade metoder för både öppen och artroskopisk kirurgi. Med ökad förståelse för axelsjukdomarnas genes, förbättrad diagnostik och operationsmetoder med minskad morbiditet har den kirurgiska verksamheten successivt ökat. Indikationerna för operativ behandling har klarlagts och alltfler studier som analyserar resultaten har presenterats i Sverige och utomlands. Vid regelbundna internationella möten med allt fler deltagare presenteras studier och diskuteras behandlingsmetoder. I vårt land bildades för ett drygt decennium sedan Svenska Skulder- och armbågssällskapet (SSAS) - en sektion inom Svensk Ortopedisk Förening (SOF) - som verkar för att en evidensbaserad och väl etablerad axelverksamhet bedrivs.

Axelgruppen inom NKO har under sitt arbete funnit att väl evidensbaserade behandlingsindikationer för axelkirurgi i regel finnes men att flera framförallt prospektiva randomiserade studier givetvis skulle kunna bringa ytterligare klarhet i handläggningen. När det gäller axelartroplastikverksamheten finns sedan flera år SSAS axelartroplastikregister där protesoperationerna i landet registreras och följs upp. Detta ska förhoppningsvis borga för en väl evidensbaserad verksamhet. Axelgruppens arbete kan förhoppningsvis bidra till att gemensamma behandlingsindikationer används. En standardiserad remisshantering bör dessutom underlätta planeringen av verksamheten. Avancerade axelingrepp eller verksamhet av mindre volym bör i syfte att höja kvaliteten koncentreras till enheter där stor axelkirurgisk kompetens finnes.

När det gäller att kartlägga de axelkirurgiska volymerna i landet kan konstateras att diagnos- och åtgärdsregistreringen inte fungerar optimalt. Exakta volymer av olika ingrepp går inte att få fram från Socialstyrelsens register och inte heller vid direkt förfrågan till de olika klinikerna kan säkra uppgifter fås. Oftast utförs mer än en åtgärd vid en axeloperation vilket försvårar registrering. Vidare används inte alltid de koder som rekommenderas från SOFs

diagnosgrupp. Efter kontakt med Försäkringskassan har gruppen också fått erfara att den diagnoskod som ska användas på sjukintygen ofta saknas eller inte anger korrekt, specificerad diagnos. En förbättrad registrering av diagnoser och ingrepp samt förbättrade sjukintyg måste således till för att kunna kartlägga vilken kirurgisk verksamhet som bedrivs på svenska ortopedkliniker.

Axelgruppens dokument angående behandlingsindikationer för axelkirurgi har förankrats inom SSAS styrelse och hos andra vana axelortopeder och ska förhoppningsvis vara till vägledning för den axelkirurgiska verksamheten i landet. NKO och SSAS föreslås ha gemensamt ansvar för att förvalta och vid behov uppdatera dokumentet.

# Referenser

## Kapitel 2

Landsorganisationen. Ohälsans trappa 2004 (LO-utredning).

Nationellt Kompetenscentrum för Ortopedi & Landstingsförbundet. Indikationer för behandling inom ortopedi. Behandlingsindikationer för tre ortopediska sjukdomsgrupper. Lund 2005.

<http://www.nko.se/online/thePages/publication.php>

Riksförsäkringsverket. Vad kostar olika sjukdomar? – sjukpenningkostnaderna fördelade efter sjuk-skrivningsdiagnos 2002 (RFV Redovisar 2002:2)

Socialstyrelsen. Fyra år med vårdgaranti – erfarenheter och effekter. En sammanfattande rapport från uppföljningen av 1992-års nationella vårdgaranti. Socialstyrelsen följer upp och utvärderar 1997:2.

## Kapitel 3

### Subacromiella smärttillstånd

Allander E. Prevalence, incidence and remission rates of some common rheumatic diseases or syndromes. *Scand J Rheumatology*. 1974;3:145-153.

Altchek D.W, Warren R.F, Wickiewicz T.L, Shyhar M.J, Ortiz G, Schwartz T L. Arthroscopic acromioplasty. *J Bone Joint Surg (Am)*. 1990;72(8):1198-1207.

Armstrong J R. Excision of the acromion in treatment of the supraspinatus syndrome. Report of ninety-five excisions. *J Bone Joint Surg (Br)*. 1949;31(3):436-442.

Arroll B and Goodyear-Smith F .Corticosteroid injections for painful shoulder: a meta-analysis. *Br J Gen Pract*. 2005 Apr;55(513):314.

Bassett RW. Cofield RH. Acute tear of the rotator cuff. The timing of surgical repair. *Clin Orthop Relat Res*. 1983 May;(175):18-24.

Beall DP, Williamson EE, Ly JQ, Adkins MC, Emery RL, Jones TP, Rowland CM. Association of biceps tendon tears with rotator cuff abnormalities: degree of correlation with tears of the anterior and superior portions of the rotator cuff. *AJR Am J Roentgenol*. 2003 Mar;180(3):633-9.

Bigliani L U, Morrison D. The morphology of the acromion and its relationship to rotator cuff tears. *Orthop trans*. 1986;10:228.

Boehm TD, Werner A, Radtke S, Mueller T, Kirschner S, Gohlke F. The effect of suture materials and techniques on the outcome of repair of the rotator cuff: a prospective, randomised study. *J Bone Joint Surg Br*. 2005 Jun;87(6):819-23.

Boileau P, Brassart N, Watkinson DJ, Carles M, Hatzidakis A, KrishnanSG. Arthroscopic repair of full-thickness tears of the supraspinatus: Does the tendon really heal? *J Bone Joint Surg Am*. 2005 Jun;87(6):1229-40.

Brox J I, Staff P H, Ljunggren A E, Brevik J I. Arthroscopic surgery compared with supervised exercises in patients with rotator cuff disease(stage II impingement syndrome) *Br Med J*. 1993;307:899-903.

Buess E, Steuber KU, Waibl B. Open versus arthroscopic rotator cuff repair: a comparative view of 96 cases. *Arthroscopy*. 2005;21(5):597-604.

Burk DL, Karasick D, Kurtz A et al. Rotator cuff tears: prospective comparison of MR imaging with arthrography, sonography and surgery. *AJR*. 1989;153:87-92.

Celli L, Rovesta C, Marongiu MC, Manzieri S. Transplantation of teres major muscle for infraspinatus muscle in irreparable rotator cuff tears. *J Shoulder Elbow Surg*. 1998 Sep-Oct;7(5):485-90.

Chercroun AJ, Dennis MG, Zuckerman JD. Open versus arthroscopic decompression for subacromial impingement. A comprehensive review of the literature from the last 25 years. *Bull Hosp Jt Dis*. 1998;57(3):145-51.

Codman E A. Rupture of the supraspinatus tendon. *Surg Gynec Obstet* 1931;52:579-586.

Codman E A, Akerson I B. The pathology associated with rupture of the supraspinatus tendon. *Ann Surg*. 1931;93:348-359.

Codman E A. Rupture of the supraspinatus tendon. *Amer J Surg*. 1938;42:603-626.

DePalma A F, White J B, Callary G. Degenerative lesions of the shoulder joint at various age which are compatible with good function. *Amer. Academy of Orthop. Surg. Instr. Course Lect*. 1950;7:168-180.

Dom K, Van Glabbeek F, Van Riet RP, Verborgt O, Wuyts FL. Arthroscopic subacromial decompression for advanced (stage II) impingement syndrome: a study of 52 patients with five years follow-up. *Acta Orthop Belg*. 2003;69(1): 13-7.

Ellman H, Hanker G, Bayer M. Repair of the rotator cuff. Endresult study of factors influencing reconstruction. *J Bone Joint Surg (Am)*. 1986;68:1136-1144.

Ellman H. Arthroscopic subacromial decompression: analysis of 1-3 year result. *Arthroscopy*. 1987;3:173-181.

Esch J, Ozerkis L, Helgager J, Kane N, Lilliot N. Arthroscopic subacromial decompression: results according to degree of rotator cuff tear. *Arthroscopy*. 1988;4:241.

Fukuda H, Hamada K, Yamanaka K. Pathology and pathogenesis of bursal-side rotator cuff tears viewed from *en bloc* histological section. *Clin orthop*. 1990;254:75-80.

Galatz LM, Griggs S, Camerun BD, Ianotti JP. Prospective longitudinal analysis of postoperative shoulder function; a ten-year follow-up study of full-thickness rotator cuff tears. *J Bone Joint Surg (Am)*. 2001;83(7):1052-6.

Galatz LM, Rothermich SY, Zaegel M, Silva MJ, Havlioglu N, Thomopoulos S. Delayed repair of tendon to the bone injuries leads to decreased biomechanical properties and bone loss. *J Orthop Res*. 2005;23:1441-7.

Gartsman GM. Massive, irreparable tears of the rotator cuff. *J Bone Joint Surg (Am)*. 1997;79:715-721.

Gartsman GM, Brinker MR, Kahn M. Early effectiveness of arthroscopic repair for full-thickness tears of the rotator cuff: an outcome analysis. *J Bone Joint Surg (Am)*. 1998;80:33-40.

Goutallier D, Postel JM, Bernageau J, Lavau L, Voisin MC. Fatty muscle degeneration in cuff ruptures. Pre- and postoperative evaluation by CT scan. *Clin Orthop Relat Res.* 1994;(304):78-83.

Harryman DT 2<sup>nd</sup>, Mack LA, Wang KY, Jackins SE, Richardson ML, Matsen FA 3<sup>rd</sup>. Repairs of the rotatorcuff. Correlation of functional results with integrity of the cuff. *J Bone Joint Surg (Am).* 1991;73:982-9.

Hawkins RJ, Misamore GW, Hobeika PE. Surgery for Full-Thickness Rotator-Cuff Tears. *J Bone Joint Surg (Am).* 1985;67:1349-55.

Hammond G. Complete Acromionectomy in the Treatment of Chronic Tendinitis of the Shoulder. *J Bone Joint Surg (Am).* 1962;44(3):494-503.

Hawkins R J, Brock R M, Abrams J S, Hobeika P. Acromioplasty for impingement with an intact rotator cuff. *J Bone Joint Surg (Br).* 1988;70():795-797.

Herberts P, Kadefors R, Högfors C, Sigholm G. Shoulder pain and heavy manual labor. *Clin Orthop.* 1984;191:166-178.

Ianotti JP, Zlatkin MB, Esterhai JL, Kressel HY, Dalinka MK, Spindler KP. Magnetic resonance imaging of the shoulder. Sensitivity, specificity and predictive value. *J Bone Joint Surg (Am).* 1991;73:17-29.

Ianotti JP. Full-thickness rotator cuff tears: Factors affecting surgical outcome. *J Am Acad Orthop Surg.* 1994;2:87-95.

Ide J, Maeda S, Takagi K. A comparison of arthroscopic and open rotator cuff repair. *Arthroscopy.* 2005;21(9):1090-8

Knudsen HB, Gelineck J, Sojbjerg JO, Olsen BS, Johannsen HV, Sneppen O. Functional and magnetic resonance imaging evaluation after single-tendon rotator cuff repairs. *J Shoulder Elbow Surg.* 1999;8:242-6.

Kurol M, Rahme H, Hilding S. Sonography for diagnosis of rotator cuff tear. *Acta Orthop Scan.* 1991;62:465-467.

Lindh M, Norlin R. Arthroscopic subacromial decompression versus open acromioplasty. *Clin Orthop.* 1993;290:174-6.

McCallister Wv, Parson IM, Titleman RM, Matsen FA. Open rotator cuff repair without acromioplasty. *J Bone Joint Surg (Am).* 2005;87(6):1278-83.

McKee MD, Yoo DJ. The effect of surgery for rotator cuff disease on general health status. Result of a prospective trial. *J Bone Joint Surg (Am).* 2000;82:970-9.

Megens J G N, Olijhoek G. Conservative treatment of tendinitis in the shoulder. *Acta Orthop Scand.* 1984;55:482.

Meister K, Seroyer S. Arthroscopic management of the thrower's shoulder: internal impingement. *Orthop Clin North Am.* 2003 Oct;34(4):539-47. Review.

Meyer A W. Chronic functional lesions of the shoulder. *Arch surg.* 1937;35:646-674.

- Michésson J-E, Bakalim G. Resection of the acromion in the treatment of persistent rotator cuff syndrome of the shoulder. *Acta Orthop Scand.* 1977;48:607-611.
- Middleton W D, Reinus W R, Tooty W G, Melson G L, Murphy W A. Ultrasonographic evaluation of the rotator cuff and biceps tendon. *J Bone Joint Surg (Am).*1986;68(3):179-183.
- Milosavljevic J, Elvin A, Rahme H. Ultrasonography of the rotator cuff: a comparison with arthroscopy in one-hundred-and-ninety consecutive cases. *Acta Radiol.* 2005 Dec;46(8):858-65.
- Montgomery TJ, Yerger B, Savoie FH. Management of rotator cuff tears: A comparison of arthroscopic debridement and surgical repair. *J ShoulderElbow surg.* 1994;3:70-8.
- Moseley H F, Goldie I. The arterial pattern of the rotator cuff of the shoulder. *J Bone Joint Surg (Br).* 1963;45(4):780-789.
- Murray TF, Lajtai G, Mileski RM, Snyder SJ. Arthroscopic repair of medium to large full-thickness rotator cuff tears: outcome at 2- to 6-year follow-up. *J Shoulder Elbow Surg.* 2002;11:19-24.
- Nelander S, Goding I. Ohälsans trappa 2004.
- Neer C S. Anterior acromioplasty for the chronic impingement syndrome in the shoulder: a preliminary report. *J Bone Joint Surg (Am).* 1972;54(1):41-50.
- Neer C S. Impingement lesion. *Clin Orthop.* 1983;173:70-77.
- Neer C S, Marberry T A. On the disadvantages of radical acromionectomy. *J Bone Joint Surg (Am).* 1981;63(3):416-419.
- Neviaser R J, Nevaiser T J. Observations on impingement. *Clin Orthop.* 1990;254:60-63.
- Norlin R, Adolfsson L et al. Long-term follow-up after arthroscopic subacromial decompression. Read at SOF 2005 Örebro, Sweden.
- Ogata S, Uthoff H K. Acromial enthesopathy and rotator cuff tears. A Radiologic and histologic postmortem investigation of the coracoacromial arch. *Clin. Orthop.* 1990;254:39-48.
- Ogilvie-Harris D J, Demazie`re A. Arthroscopic debridement versus open repair for rotator cuff tears. A prospective cohort study. *J Bone Joint Surg (Br).* 1993;75:416-420.
- Petersson C. Ruptures of the supraspinatus tendon. Cadaver dissection. *Acta Orthop Scand.* 1984 Feb;55(1):52-6.
- Porcellini G, Paladini P, Campi F, Paganelli M. Arthroscopic treatment of calcifying tendinitis of the shoulder: clinical and ultrasonographic follow-up findings at two to five years. *J Shoulder Elbow Surg.* 2004 Sep-Oct;13(5):503-8.
- Rahme H, Nordgren H, Hamberg H, Westerberg C-E. The subacromial bursa and the impingement syndrome. A clinical and histological study. *Acta Ortop Scand.* 1993;64(4):485-488.
- Rathbun J B, Macnab I. The microvascular pattern of the rotator cuff. *J Bone Joint Surg (Br).* 1970;52(3):540-553.

Resch H, Povacz P, Ritter E, Matschi W. Transfer of the pectoralis major muscle for the treatment of irreparable rupture of the subscapularis tendon. *J Bone Joint Surg (Am)*. 2000;82:372-382.

Rockwood CR Jr, Burkhead WZ. Management of patients with massive rotator cuff defects by acromioplasty and rotator cuff debridement. *Orthop trans*. 1988;12:190-1.

Rothman RH, Parke WW. The vascular anatomy of the rotator cuff. *Clin Orthop Relat Res*. 1965 Jul-Aug;41:176-86.

Rowe C R. Evaluation of the shoulder. In *the Shoulder* (Ed. Rowe C R) Chur Livingstone New York 1988;20:631-637.

Severud EL, Routala C, Abbott DD, Nottage WM. All-arthroscopic versus mini-open rotator cuff repair: a longterm retrospective outcome comparison. *Arthroscopy*. 2003;19:234-8.

Sher JS, Unbe JW, Poscala A, Murphy BJ, Zlatkin MB. Abnormal findings on magnetic resonance images of asymptomatic shoulders. *J Bone Joint Surg (Am)*. 1995;77(1):10-15.

A study for evaluating the effect of the deltoid-flap repair in massive rotator cuff defects. *Knee Surg Sports Traumatol Arthrosc*. 2005 Nov 24; [Epub ahead of print]

Stenlund B, Goldie I, Högstedt C, Marions O. Radiographic osteoarthritis in the acromioclavicular joint resulting from manual work or exposure to vibration. *Br J Industr Med*. 1992;49:588-93.

Thomazeau H, Boukobza E, Morcet N, Chaperon J, Langlais F. Prediction of rotator cuff repair results by magnetic resonance imaging. *Clin Orthop Relat Res*. 1997 Nov;(344):275-83.

Thorling J, Bjerneld H, Hallin G, Hovelius L, Hägg O. Acromioplasty for impingement syndrome. *Acta Orthop Scand*. 1985;56:147-8.

Uthoff H K, Loehr J, Sarkar K. The pathogenesis of rotator cuff tears. *The Shoulder* ed. by Takigishi. 1987:211-212.

Youm T, Murray DH, Kubiak EN, Rokito AS, Zuckerman JD. Arthroscopic versus mini-open rotator cuff repair: A comparison of clinical outcomes and patient satisfaction. *J Shoulder Elbow Surg*. 2005;14:455-9.

### **Axelin stabilitet**

Adams F; Baltimore Williams and Wilkins. Hippokrates; The genuine works of Hippokrates 1946.

Abrams JS, Savoie III FH, Tauro JC, Bradley JP. Recent advances in the evaluation and treatment of shoulder instability: Anterior, posterior and multidirectional. *J Arthroscopy Rel Surg*. 2002;18:1-13.

Arciero RA, Wheeler JH, Ryan JB, McBride JT. Arthroscopic Bankart repair versus nonoperative treatment for acute, initial anterior shoulder dislocations. *Am J Sports Med*. 1994;22:589-594.

Bankart ASB. Recurrent or habitual dislocation of the shoulder joint. *Brit Med J*. 1923;2:1132-1133.

Bankart ASB. The pathology and treatment of recurrent dislocation of the shoulder joint. *Brit J Surg*. 1938;26:23-29.

- Barber A, Snyder S, Abrahams J, Fanelli G, Savoie III F. Arthroscopic Bankart reconstruction with bioabsorbable anchor. *J Shoulder Elbow Surg.* 2003;12, 535-538.
- Bottoni C.R, Wilckens J.H, DeBerardino T.M, D'Alleyrand J-C.G, Rooney R.C, Harpstrite J.K, Arciero R.A. A prospective, randomized evaluation of arthroscopic stabilization versus nonoperative treatment in patients with acute, traumatic, first-time shoulder dislocations. *Am J Sports Med.* 2002;30, 576-580.
- Brav EA, Jeffress VH. Simplified Putti-Platt reconstruction for recurrent shoulder dislocation; a preliminary report. *West J Surg Obstet Gynecol.* 1952 Mar;60(3):93-7.
- Brewer BJ, Wubben RC, Carrera GF. Excessive retroversion of the glenoid cavity. A cause of non-traumatic posterior instability of the shoulder. *J Bone Jt Surg.* 1986;68A(5)724-731.
- Burkhart S.S, De Beer J.F. Traumatic glenohumeral bone defects and their relationship to failure of arthroscopic Bankart repairs: Significance of the inverted-pear glenoid and the humeral engaging Hill-Sachs lesion. *J. Arthroscop Rel Surg.* 2000;16;677-694.
- Buss D.D, Lynch G.P, Meyer C.P, Huber S.M, Freehill M.Q. Nonoperative management for in-season athletes with anterior shoulder instability. *Am J Sports Med.* 2004;32;1430-1433.
- Chen A, Hunt S, Hawkins R, Zuckerman J. Management of bone loss associated with recurrent anterior glenohumeral instability. *Am J Sports Med.* 2005;33:912-925.
- Cooper R, Brems J. The inferior capsular-shift procedure for multidirectional instability of the shoulder. *J Bone Jt Surg.* 1992;74A:1516-1521.
- DeBerardino T.M, Arciero R.A, Taylor D.C, Uhorchak J.M. Prospective evaluation of arthroscopic stabilization of acute, initial anterior shoulder dislocations in young athletes. Two-to five-year follow-up. *Am J Sports Med.* 2001;29; 586-592.
- Dora C, Gerber C. Shoulder function after arthroscopic anterior stabilization of the glenohumeral joint using an absorbable tac. *J Shoulder Elbow Surg.* 2000;9:294-298.
- Eden R. Zur operation der habituellen schulter luxation unter Mitteilung eines neuen Verfahrens bei Abriss am inneren Pfannenrande. *Deutsche Z Chir.* 1918;144:269-280.
- Ejerhed L, Sernert N, Karlsson J, Hultenheim I, Kartus J. A long-term follow-up study after intra-articular Bankart repair using absorbable Tacs. To be published.
- Fredriksson A.S, Tegner Y. Results of the Putti-Platt operation for recurrent anterior dislocation of the shoulder. *Internat Orthop.* 1991;15:185-188.
- Gartsman G, Roddey T, Hammerman S. Arthroscopic treatment of anterior-inferior glenohumeral instability: Two to five-year follow-up. *J Bone Jt Surg.* 2000;82A:991-1003.
- Gerber C, Ganz R, Vinh TS. Glenoplasty for recurrent posterior instability. An anatomical reappraisal. *Clin Orthop Rel Res.* 1987;216:70-79.
- Gerber C, Lambert SM. Allograft reconstruction of segmental defects of the humeral head for the treatment of chronic locked posterior dislocation of the shoulder. *J Bone Joint Surg Am.* 1996 Mar;78(3):376-82.
- Gill, T.J.; Micheli, L.J.; Gebhard, F.; and Binder, C.: Bankart repair for anterior instability of the shoulder. *J. Bone and Joint Surg.* 1997;79A:850-857.



- Green M.R, Christensen K.P. Arthroscopic versus open Bankart procedures: A comparison of early morbidity and complications. *J Arthroscop Rel Surg.* 1993;9:371-374.
- Handläggning och behandling av idrotts- och motionsrelaterade skador. Konsensusrapport Del III. Övre extremitetsskador – axelsmärtor och instabilitet. Rhône-Poulenc Rover AB, Ed Rolf C. Helsingborg 1998. ISBN 91-88582-17-5.
- Hawkins R J, Koppert G, Johnston G. Recurrent posterior instability (subluxation) of the shoulder. *J Bone Jt Surg.* 1984;66A(2):169-174.
- Hawkins R, Mohtadi N. Controversy in anterior shoulder instability. *Clin Orthop.* 1991;272:152-161.
- Hermodsson I. Roentgenologischen Studien über die traumatischen und habituellen schulterverrenkungen nach vorn und nach unten. *Acta radiolog.* 1934; Suppl.20:1-173.
- Hill HA, Sachs MD. The grooved defect of the humeral head. A frequently unrecognized complication of dislocations of the shoulder joint. *Radiology.* 1940;35:690-700.
- Hindmarsh J, Lindberg A. Eden-Hybbinette's operation for recurrent dislocations of the humero-scapular joint. *Acta Orthop Scand.* 1967;38:459-478.
- Hovellius L. Shoulder dislocation in Swedish icehockey players. *Am. J Sports Med.* 1978;6:373-377.
- Hovellius L. Anterior dislocation of the shoulder. A clinical study on incidence, prognosis and operative treatment with the Bristow-Latarjet procedure. Thesis 139, Linköping University, Linköping, Sweden, 1982.
- Hovellius L, Eriksson K, Fredin H, Hagberg G, Hussenius Å, Lind B, Thorling J, Weckström J. Recurrences after initial dislocation of the shoulder. Results of a prospective study of treatment. *JBJS.* 1983;65A:343-349.
- Hovellius L, Åkermark C, Albrektsson B, Berg E, Körner L, Lundberg B, Wredmark T. Bristow-Latarjet procedure for recurrent anterior dislocation of the shoulder. A 2-5 year follow-up study on the results of 112 cases. *Acta Orthop Scand.* 1983;54:284-290.
- Hovellius L, Augustini BG, Fredin H, Johansson O, Norlin R, Thorling J. Primary anterior dislocation of the shoulder in young patients. A ten-year prospective study. *JBJS.* 1996;78A:1677-1684.
- Hovellius L, Thorling J, Fredin H. Recurrent anterior dislocation of the shoulder. Results after the Bankart and Putti-Platt operations. *JBJS.* 1979;61A:566-569.
- Hovellius, L. Incidence of shoulder dislocation in Sweden. *Clin Orthop.* 1982;166:127-131.
- Hovellius L, Sandström B, Rösmark D, Saebö M, Sundgren K, Malmqvist B. Long-term results with the Bankart and Bristow-Latarjet procedures. Recurrent shoulder instability and arthropathy. *J Shoulder Elbow Surg* 2001;10:445-452.
- Hovellius L, Sandström B, Sundgren K, Saebö M. One hundred eighteen Bristow-Latarjet repairs for recurrent anterior dislocation of the shoulder prospectively followed for 15 years. Study I: Clinical results. *J Shoulder Elbow Surg* 2004;13:509-516.
- Hovellius L, Sandström B, Saebö M, Olofsson A, Augustini B-G, Krantz L, Fredin H, Tillander B, Skoglund U, Sennerby U, Salomonsson B, Nowak J. Long-term prognosis of first time anterior shoul-

der dislocation in the young. 229 shoulders prospectively followed for 25 years. To be presented AAOS, Meeting Chicago, March 2006.

Hubbell, J.D, Ahmad S, Bezenoff L.S, Fond J, Pettrone F.A. Comparison of shoulder stabilization using arthroscopic transglenoid sutures versus open capsulolabral repairs. A 5-year minimum follow-up. *Am. J Sports Med.* 2004;32:650-654.

Hybbinette S. De la transplantation d'un fragment osseux pour rémédier aux luxations récidivantes de l'épaule; constatations et résultats opératoires. *Acta Chir Scand.* 1932;71:411-443.

Ide J, Maeda S, Takagi K. Arthroscopic Bankart repair using suture anchors in athletes. Patient selection and postoperative sports activity. *Am J Sports Med.* 2004;32:1899-1905.

Itoi E, Sashi R, Minagawa H, Shimizu T, Wakabayashi, Sato K. Position of immobilization after dislocation of the glenohumeral joint. A study with use of magnetic resonance imaging. *J Bone Jt Surg.* 2001;83A:661-667.

Itoi E, Hatakeyama Y, Kidr T, Sato T, Minagawa H, Wakabayashi I, Kobayashi M. A new method of immobilization after traumatic anterior dislocation of the shoulder. A preliminary study. *J Shoulder Elbow Surg.* 2003;12:413-415.

Jansson A. The impact of age and gender with respect to general joint laxity, shoulder joint laxity and rotation. A study of 9, 12 and 15 year old students, Thesis Stockholm 2005.

Johnson L L. Shoulder arthroscopy. In Johnson LL (ed) *Arthroscopic surgery: principles and practise.* St Louis, CV Mosby 1301-1445, 1986.

Johnson L L. *Diagnostic and surgical arthroscopy of the shoulder.* St Louis, CV Mosby, 1993:304.

Karlsson J, Järvholm U, Swärd L, Lansinger O. Repair of Bankart lesions with a suture anchor in recurrent dislocation of the shoulder. *Scand J Med Sci Sports.* 1995;5:170-174.

Kazar E, Relovszky E. Prognosis of primary dislocation of the shoulder. *Acta Orthop Scand.* 1969;40:216-224.

Kim S, Kim H, Sun J, Park J, Oh I. Arthroscopic capsulolabroplasty for posteroinferior multidirectional instability of the shoulder. *Am J Sports Med.* 2004;32:594-607.

Kiss J.; Merisch, I.; Perlaky, G.Y.; and Szollas, L.: The results of the Putti-Platt operation with particular reference to arthritis, pain and limitation of external rotation. *J. Shoulder and Elbow Surg.* 1998;7:495-500.

Kirkley A, Werstine R, Ratjek A, Griffin S. Prospective randomized clinical trial comparing the effective of immediate arthroscopic stabilization versus immobilization rehabilitation in first traumatic anterior dislocations of the shoulder: long-term evaluation. *Arthroscopy.* 2005;21:55-63.

Kjeldsen SR, Tordrup PJ, Hvidt EP. Return to sport after a Bankart operation of the shoulder using the Mitek anchor system. *Scand J Med Sci Sports.* 1996;6: 346-51.

Kronberg M. *Shoulder joint stability: aspects on muscle function and skeletal anatomy.* Stockholm, Thesis 1989.

Kroner K, Lind T, Jensen J. The epidemiology of shoulder dislocations. *Arch Orthop Trauma Surg.* 1989;108:288-290.

Kumar V P, Balasubramaniam P. The role of atmospheric pressure in stabilising the shoulder. An experimental study. *J Bone Jt Surg.* 1985;67B:719-721.

McLaughlin HL, MacLellan DI. Recurrent anterior dislocation of the shoulder. II. A comparative study. *J Trauma.* 1967;7:191-201.

Magnusson L, Kartus J, Ejerhed L, Hultenheim I, Sernert N, Karlsson J. Revisiting the open Bankart experience. A four- to nine-year follow-up *Am J Sports Medicine* 2002;30:778-782.

Magnusson L. Post-traumatic recurrent anterior shoulder instability. Aspects of surgical techniques, implants and diagnostic methods. Thesis, University Göteborg, Sweden. ISBN 91-628-6466-1, 2005.

May V. A modified Bristow operation for anterior recurrent dislocation of the shoulder. *JBJS.* 1970;52A:1010-1016

Milgrom C, Mann G, Finestone A. A prevalence study of recurrent shoulder dislocation in young adults. *J Shoulder Elbow Surg.* 1998;6: 621-4.

Morgan C.D, Bodenstab A.B. Arthroscopic Bankart suture repair :technique and early results. *Arthroscopy* 1987;3:111.

Morrey B, Janes J. Recurrent anterior dislocation of the shoulder. Long-term follow-up of the Putti-Platt and Bankart procedures. *JBJS.*1976;58A:252-256.

Neer CS, Foster C. Inferior capsular shift for Involuntary Inferior and Multidirectional Instability of the Shoulder. A Preliminary Report. *JBJS.* 1980;62A:897-908.

Neer CS. Shoulder reconstruction. W.B. Saunders Company. ISBN 0-7216-2832-X. Philadelphia, 1990.

Nordqvist A, Petersson CJ. Shoulder girdle injuries in an urban population. *J Shoulder Elbow Surg.* 1995;4:107-112.

Norlin R. Use of Mitek anchoring for Bankart repair. A comparative, randomized prospective study with traditional sutures. *J Shoulder Elbow Surg.* 1994; 3: 381-5.

Nyffeler RW, Jost B, Pfirrmann C, Gerber C. Measurement of glenoid version: Conventional radiographs versus computed tomography scans. *J Shoulder Elbow Surg.* 2003;12:493-496.

Osmond-Clarke H. Habitual dislocation of the shoulder. The Putti-Platt operation. *JBJS.* 1948;30B:19-25.

Pagnani M.J, Dome D C. Surgical treatment of traumatic anterior shoulder instability in american football players. *J Bone Jt Surg.* 2002;84A, 711-715.

Palmer I, Widén A. The bone block method for recurrent dislocation of the shoulder joint. *JBJS.* 1948;30B:53-58.

Pollock R, Flatow E. Classification and evaluation. In: Bigliani L ed. *The unstable shoulder by the American Academy of Orthopaedic Surgeons*: ISBN 0-89203-120-4:25-36:1996.

Rahme, H, Wikblad L, Nowak J, Larsson S. Long-term clinical and radiologic results after Eden-Hybbinette operation for anterior instability of the shoulder. *J. Shoulder Elbow Surg.* 2003;12:15-19.

- Rook R, Savoie III F, Field L. Arthroscopic treatment of instability attributable to capsular injury or laxity. *Clin Orthop Rel Res.* 2001;390, 52-58.
- Rowe C. Prognosis in dislocation of the shoulder. *JBJS.* 1956;38A:957-977
- Rowe C, Pierce D, Clark J. Voluntary dislocation of the shoulder. A preliminary report on a clinical electromyographic and psychiatric study on twenty-six patients. *JBJS.* 1973;55A:445-460.
- Rowe C. Introduction. In; Rowe C ed. *The shoulder.* New York, Churchill Livingstone XIX-XXI:1988.
- Rowe C, Patel D, Southmayd WW. The Bankart procedure. A long term end-result study. *JBJS.* 1978;65A:1-16.
- Rowe C, Sakellarides H. Factors related to recurrences of anterior dislocations of the shoulder. *Clin Orthop.* 1961;20:40-48.
- Ryf C, Matter P. Erstmalige traumatische Schulter luxation. Prospektive Studie. *Z Unfall Chir Versicherungsmed.* 1993;Suppl.1:204-212.
- Salomonsson B, Hovelius L. Shoulder instability in Sweden: a change of surgical methods. Poster på Svensk Ortopedisk Förenings årsmöte, Borås 2002.
- Scott D J. Treatment of posterior dislocations of the shoulder by glenoplasty. Report of three cases. *J Bone Jt Surg* 49A 3, 471-476, 1967.
- Skogland L, Sundt P. Recurrent anterior dislocation of the shoulder. The Eden-Hybbinette operation. *Acta Orthop Scand.* 1973;44:739-747.
- Solonen KA, Rokkanen P. The results of operative treatment for recurrent dislocation of the glenohumeral joint. *Acta Orthop. Scand.* 1972;43:101-108.
- Sperber A. Articular distension in arthroscopy: an experimental study on intra- and extraarticular effects of pressure, Thesis Stockholm 1997.
- Symeonides P. The significance of the subscapularis muscle in the pathogenesis of recurrent anterior dislocation of the shoulder. *JBJS.* 1972;54B:476-483.
- Tervo T, Kähärä V, Lemmety A, Aho H, Rokkanen P. The Putti-Platt operation in the treatment of Recurrent anterior dislocation of the glenohumeral joint. *Annal Chir Gynecol.* 1979;68-165-168.
- te Slaa RL, Brand R, Marti RK. A prospective arthroscopic study of acute first-time anterior shoulder dislocation in the young: A five-year follow-up study. *J Shoulder Elbow Surg.* 2003;12:529-534.
- Trenhaile S, Savoie F. New frontiers in arthroscopic treatment of glenohumeral instability. *J Arthroscopic Rel Surg.* 2002;18, 76-87.
- Tomai K, Higashi A, Tanabe T, Hamada J. Recurrences after open Bankart repair. A potential risk with use of suture anchors. *J Shoulder Elbow Surg.* 1999;8:37-41.
- Ungersböck A, Michel M, Hertel R. Factors influencing the results of a modified Bankart procedure. *J Shoulder Elbow Surg.* 1995;4:365-369.
- Walch G. Chronic anterior glenohumeral instability. Instructional course lecture. *JBJS.* 1995;78B:670-677.

Valentin A, Winge S, Engström B. Early arthroscopic treatment of primary anterior shoulder dislocation. A follow-up study. *Scand J Med Sci Sports*. 1998;8:405-410.

Wiley MA. Arthroscopy for shoulder instability and a technique for arthroscopic repair. *Arthroscopy* 1988;4:25.

Wintzell G. Anterior shoulder dislocation: aspects of alternative methods of treatment and MR imaging, Uppsala 1998.

Wintzell G, Haglund-Åkerlind Y, Nowak J, Larsson S. Arthroscopic lavage compared with nonoperative treatment for traumatic anterior shoulder dislocation: A 2 year follow-up of a prospective randomized study. *J Shoulder Elbow Surg*. 1999;8:399-402.

Wintzell G, Haglund-Åkerlind Y, Ekelund A, Hovelius L, Larsson S. Arthroscopic lavage reduced the recurrence rate following primary anterior shoulder dislocation: A randomized prospective study with 1-year follow-up. *Knee Surg Sports Traumatol Arthrosc*. 1999;4:192-196.

Withington E.T.: Hippokrates. Hinemann, London, 1922.

Öster A. Recurrent anterior dislocation of the shoulder treated by the Eden-Hybbinette operation. Follow-up of 78 cases. *Acta Orthop Scand*. 1969;40:43-52.

### **Glenohumeral artros och artrit**

Antuna S A, Sperling J W, Cofield R H, Rowland C M: Glenoid revision surgery after total shoulder arthroplasty. *J Shoulder Elbow Surg*. 2001;10:217-224.

Arrendo J, Warland R L: Bipolar shoulder arthroplasty in patients with osteoarthritis; Short-term clinical results and evaluation of birotational head motion. *J Shoulder Elbow Surg*. 1999;8:425-429.

Bankes M J K, Emery R J H: Pioneers of shoulder replacement: Themistocles Gluck and Jules Emile Péan. *J Shoulder Elbow Surg*. 1995;4:259-262.

Barret W P, Franklin J L, Jackins S E, Wyss C R, Matsen III F A: Total shoulder arthroplasty. *J Bone Joint Surg (Am)*. 1987;69A:865-872.

Bell R H, Nable J S: The management of significant glenoid deficiency in total shoulder arthroplasty. *J Shoulder Elbow Surg*. 2000;9:248-255.

Bishop J Y, Flatow E L: Humeral head replacement versus total shoulder arthroplasty: Clinical outcomes – A review. *J Shoulder Elbow Surg*. 2005;14:141S-146S.

Boileau P, Trojani C, Walch G, Krishnan S G, Romeo A, Sinnerton R: Shoulder arthroplasty for treatment of the sequelae of the proximal humerus. *J Shoulder Elbow Surg*. 2001;10:299-308.

Boileau P, Avidor C, Krishnan S G, Walch G, Kempf J-F, Molé D: Cemented polyethylene versus uncemented metal-backed glenoid components in total shoulder arthroplasty: A prospective, double-blind, randomized study. *J Shoulder Elbow Surg*. 2002;11:351-359.

Boileau P, Watkinson D J, Hatzidakis A M, Balg F: Grammont reverse prosthesis: Design, rationale and biomechanics. *J Shoulder Elbow Surg*. 2005;14:147S-161S.

- Boorman R S, Kapjar B, Fehringer E, Churchill R S, Smith K, Matsen III F A: The effect of total shoulder arthroplasty on self assessed health status is comparable to that of total hip arthroplasty and coronary artery bypass grafting. *J Shoulder Elbow Surg.* 2003;12:158-163.
- Boyd A D, Thomas W H, Scott R D, Sledge C B, Thornhill T S: Total shoulder arthroplasty versus hemiarthroplasty. Indications for glenoid resurfacing. *J Arthroplasty.* 1990;5:329-336.
- Boyd A D, Aliabadi P, Thornhill T S: Postoperative proximal migration in total shoulder arthroplasty. Incidence and significance. *J Arthroplasty.* 1991;6:31-37.
- Brems J: The glenoid component in total shoulder arthroplasty. *J Shoulder Elbow Surg.* 1993;2:47-54.
- Brems J J: Rehabilitation following total shoulder arthroplasty. *Clin Orthop.* 1994;307:70-85.
- Brenner B C, Ferlic D C, Clayton M L, Dennis D A: Survivorship of unconstrained total shoulder arthroplasty. *J Bone Joint Surg (Am).* 1989;71A:1289-1296.
- Broström L-Å, Wallensten R, Olsson E, Andersson D: The Kessel Prosthesis in total shoulder arthroplasty. A five-year experience. *Clin Orthop.* 1992;277:155-160.
- Bryant D, Litchfield R, Sandow M, Gartsman G M, Guyatt G, Kirkley A: A comparison of pain, strength, range of motion and functional outcomes after hemiarthroplasty and total shoulder arthroplasty in patients with osteoarthritis of the shoulder. A systematic review and meta-analysis. *J Bone Joint Surg (Am).* 2005;87A:1947-1956.
- Campbell J T, Moore R S, Ianotti J P, Norris T R, Williams G R: Periprosthetic humeral fractures: Mechanism of fracture and treatment options. *J Shoulder Elbow Surg.* 1998;7:406-413.
- Carroll R M, Izquierdo R, Vazquez A B, Blaine T A, Levine W N, Bigliani L U: Conversion of painful hemiarthroplasty to total shoulder arthroplasty: Long-term results. *J Shoulder Elbow Surg.* 2004;13:599-603.
- Clayton M L, Ferlic D C, Jeffers P D: Prosthetic arthroplasties of the shoulder. *Clin Orthop.* 1982;164:184-191.
- Cofield R H: Unconstrained total shoulder prosthesis. *Clin Orthop.* 1983;173:97-108.
- Cofield R H: Total shoulder arthroplasty with the Neer prosthesis. *J Bone Joint Surg (Am).* 1984;66A:899-906.
- Cofield R H: Uncemented total shoulder arthroplasty. A review. *Clin Orthop.* 1994;307:86-93.
- Cofield R H: Degenerative and arthritic problems of the glenohumeral joint. In Rockwood CA Jr, Matsen FA III editors. *The Shoulder Vol 2.* Philadelphia: WB Sanders; 1990. p 678 – 749.
- Compito, C A, Self E B, Bigliani L U: Arthroplasty and acute shoulder trauma. Reasons for success and failure. *Clin Orthop.* 1994;307:27-36.
- Coste J S, Reig S, Trojani C, Berg M, Walch G, Boileau P: The management of infection in arthroplasty of the shoulder. *J Bone Joint Surg (Br).* 2004;86B:65-69.
- Cuomo F, Gallagher Birdzell M, Zuckerman J D: The effect of degenerative arthritis and prosthetic arthroplasty on shoulder proprioception. *J Shoulder Elbow Surg.* 2005;14:345-348.

- Deshmukh A V, Karis M, Zurakowski D, Thornhill T S: Total shoulder arthroplasty: Long-term survivorship, functional outcome and quality of life. *J Shoulder Elbow Surg.* 2005;14:471-479.
- Dines D M, Warren R F, Altcheck D W, Moeckel B: Posttraumatic changes of the proximal humerus: Malunion, nonunion, and osteonecrosis. Treatment with modular hemiarthroplasty or total shoulder arthroplasty. *J Shoulder Elbow Surg.* 1993;2:11-21.
- Edwards T B, Kadakia N R, Boulahia A, Kempf J-F, Boileau P, Némoz C, Walch G: A comparison of hemiarthroplasty and total shoulder arthroplasty in the treatment of primary glenohumeral osteoarthritis: Results of a multicenter study. *J Shoulder Elbow Surg.* 2003;12:207-213.
- Edwards T B, Boulahia A, Kempf J-F, Boileau P, Némoz C, Walch G: Shoulder arthroplasty in patients with osteoarthritis and dysplastic glenoid morphology. *J Shoulder Elbow Surg.* 2004;13:1-4.
- Fenlin J M, Ramsey M L, Allardyce T J, Frieman B G: Modular total shoulder replacement. Design rationale, indications and results. *Clin Orthop.* 1994;307:37-46.
- Field L D, Dines D M, Zabinski S J, Warren R F: Hemiarthroplasty of the shoulder for rotator cuff arthropathy. *J Shoulder Elbow Surg.* 1997;6:18-23.
- Gartsman G M, Russel J A, Gaenslen E: Modular shoulder arthroplasty. *J Shoulder Elbow Surg* 1997;6:333-339.
- Gartsman G M, Roffey T S, Hammerman S M: Shoulder arthroplasty with or without resurfacing of the glenoid in patients who have osteoarthritis. *J Bone Joint Surg (Am).* 2000;82A:26-34.
- Gartsman G M, Elkousy H A, Warnock K M, Edwards T B, O'Connor D P: Radiographic comparison of pegged and keeled glenoid components. *J Shoulder Elbow Surg.* 2005;14:252-257.
- Godenèche A, Boileau P, Favard L, LeHuec J-C, Lévine C, Navé-Josserand L, Walch J, Edwards T B: Prosthetic replacement in the treatment of osteoarthritis of the shoulder: Early results of 268 cases. *J Shoulder Elbow Surg.* 2002;11:11-18.
- Grammont PM, Baulot E: Delta shoulder prosthesis for rotator cuff rupture. *Orthopaedics.* 1993;16:65-68.
- Green A, Norris T R: Imaging techniques for glenohumeral arthritis and glenohumeral arthroplasty. *Clin Orthop.* 1994;307:7-17.
- Hasan S S, Leith J M, Campbell B, Kapil R, Smith K L, Matsen III F A: Characteristics of unsatisfactory shoulder arthroplasties. *J Shoulder Elbow Surg.* 2002;11:431-441.
- Hattrup S J, Cofield R H: Osteonecrosis of the humeral head: Results of replacement. *J Shoulder Elbow Surg.* 2000;9:177-182.
- Hawkins R J, Bell R H, Jallay B: Total shoulder arthroplasty. *Clin Orthop.* 1989;242:188-194.
- Hill J M, Norris T R: Long-term results of total shoulder arthroplasty following bone-grafting of the glenoid. *J Bone Joint Surg (Am).* 2001;83A:877-883.
- Jain N B, Hacker S, Pietrobon R, Guller U, Bathia N, Higgins L D: Total arthroplasty versus hemiarthroplasty for glenohumeral osteoarthritis: Role of provider volume. *J Shoulder Elbow Surg.* 2005;14:361-367.

- Jónsson E: Surgery of the rheumatoid shoulder – with special reference to cup hemiarthroplasty and arthrodesis. Thesis. Lund University 1988.
- Kelly I G: Unconstrained shoulder arthroplasty in rheumatoid arthritis. *Clin Orthop*. 1994;307:94-102.
- Klepps S, Chiang A S, Miller S, Jiang C Y, Hazrati Y, Flatow E L: Incidence of early glenoid lines in patients having total shoulder replacements. *Clin Orthop*. 2005;435:118-125.
- Koorevaar R C T, Merckies N F D, de Waal Malefijt M C, Teeuwen M, van den Hoogen F H J: Shoulder hemiarthroplasty in rheumatoid arthritis. 19 cases re-examined after 1-17 years. *Acta Orthop Scand*. 1997;68 (3):243-245.
- Lazarus M D, Jensen K L, Southworth C, Matsen III F A: The radiographic evaluation of keeled and pegged glenoid components insertion. *J Bone Joint Surg (Am)*. 2002;84A:1174-1182.
- Lee D H, Niemann K M W: Bipolar shoulder arthroplasty. *Clin Orthop*. 1994;304:97-107.
- Levine W N, Djurasovic M, Glasson J-M, Pollock R G, Flatow E L, Bigliani L U: Hemiarthroplasty for glenohumeral osteoarthritis: Results correlated to degree of glenoid wear. *J Shoulder Elbow Surgery*. 1997;6:449-454.
- Levy O, Copeland S A: Cementless surface replacement arthroplasty ( Copeland CSRA ) for osteoarthritis of the shoulder. *J Shoulder Elbow Surg*. 2004;13:266-271.
- Mansat P, Guity M R, Bullimore Y, Mansta M: Shoulder arthroplasty for late sequelae of proximal humeral fractures. *J Shoulder Elbow Surg*. 2004;13:305-312.
- Mansat P, Huser L, Mansat M, Bellumore Y, Rongières M, Bonneville P: Shoulder arthroplasty for atraumatic avascular necrosis of the humeral head: Nineteen shoulders followed up for a mean of seven years. *J Shoulder Elbow Surg*. 2005;14:114-120.
- Marmor L: Hemiarthroplasty for the rheumatoid shoulder joint. *Clin Orthop*. 1977;122:201-203.
- Martin S D, Zurakowski D, Thornhill T S: Uncemented glenoid component in total shoulder arthroplasty. *J Bone Joint Surg (Am)*. 2005;87A:1284-1292.
- Matsen III F A: Early effectiveness of shoulder arthroplasty for patients who have primary glenohumeral degenerative joint disease. *J Bone Joint Surg (Am)*. 1996;78A:260-264.
- McCoy S R, Warren R F, Bade III H A, Ranawat C S, Inglis A E: Total shoulder arthroplasty in rheumatoid arthritis. *J Arthroplasty*. 1989;4:105-113.
- Miletti J, Sperling J W, Cofield R H, Harrington J R, Hoskin T L: Monoblock and modular total shoulder arthroplasty for osteoarthritis. *J Bone Joint Surg (Br)*. 2005;87B:496-500.
- Nagels J, Stokdijk M, Rozing P M: Stress shielding and bone resorption in shoulder arthroplasty. *J Shoulder Elbow Surg*. 2003;12:35-39.
- Nagels J, Valstar E R, Stokdijk M, Rozing P M: Patterns of loosening of the glenoid component. *J Bone Joint Surg (Br)*. 2002;84B:83-87.
- Neer II C S: Articular replacement for the humeral head. *J Bone Joint Surg (Am)*. 1955;37A:215-228.
- Neer II C S: Indications for replacement of the proximal humeral articulation. *American journal of surgery* 1955;89:901-907.



- Neer II C S: Degenerative lesions of the proximal humeral articular surface. *Clin Orthop*. 1961;20:116-124.
- Neer II C S: Follow-up notes on articles previously published in the journal. Articular replacement for the humeral head. *J Bone Joint Surg (Am)*. 1964;46A:1607-1610.
- Neer II C S: Prosthetic replacement of the humeral head. Indications and operative technique. *Surg Clin N America*. 1971;43:1581-1597.
- Neer II C S: Replacement arthroplasty for glenohumeral osteoarthritis. *J Bone Joint Surg (Am)*. 1974;56A:1-12.
- Neer II C S, Watson K C, Stanton F J: Recent experience in total shoulder replacement. *J Bone Joint Surg (Am)*. 1982;64A:319-337.
- Neer II C S, Craig E V, Fukuda H: Cuff-tear arthropathy. *J Bone Joint Surg (Am)*. 1983;65A:1232-1240.
- Neer II C S, Morrison D S: Glenoid bone grafting in total shoulder arthroplasty. *J Bone Joint Surg (Am)* 1988;70A:1154-1162.
- Norris T R, Green A, McGuigan F X: Late prosthetic shoulder arthroplasty for displaced proximal humerus fractures. *J Shoulder Elbow Surg*. 1995;4:271-280.
- Norris T R, Lachiewicz P F: Modern cement technique and the survivorship of total shoulder arthroplasty. *Clin Orthop*. 1996;328:76-85.
- Norris T R, Ianotti J P: Functional outcome after shoulder arthroplasty for primary osteoarthritis: A multicenter study. *J Shoulder Elbow Surg*. 2002;11:130-135.
- Nyffeler R W, Werner C M L, Simmen B R, Gerber C: Analysis of a retrieved Delta III total shoulder prosthesis. *J Bone Joint Surg (Br)*. 2004;86B:1187-1191.
- Nyffeler R W, Jost B, Pfirman C W A, Gerber C: Measurement of glenoid version: Conventional radiographs versus computed tomography scans. *J Shoulder Elbow Surg*. 2003;12:493-496.
- Nyffeler R W, Werner C M L, Gerber C: Biomechanical relevance of glenoid component positioning in the reverse Delta III total shoulder prosthesis. *J Shoulder Elbow Surg*. 2005;14:524-528.
- Orfaly R M, Rockwood Jr C A, Esenyel C M, Wirth M A: A prospective functional outcome study of shoulder arthroplasty for osteoarthritis with an intact rotator cuff. *J Shoulder Elbow Surg*. 2003;12:214-221.
- Parsons I M, Millett P J, Warner J J P: Glenoid wear after shoulder hemiarthroplasty. Quantitative radiographic analysis. *Clin orthop*. 2004;421:120-125.
- Péan J E: The classic: On prosthetic methods intended to repair bone fragments. *Clin Orthop*. 1973;94:4-7.
- Pollock R G, Deliz E D, Mc Ilven S J, Flatow E L, Bigliani L U: Prosthetic replacement in rotator cuff – deficient shoulders. *J Shoulder Elbow Surg*. 1992;1:173-185.
- Post M, Jablon M, Miller H, Singh M: Constrained total shoulder joint replacement: A critical review. *Clin Orthop*. 1979;144:135-150.

Post M, Haskell S S, Jablon M: Total shoulder replacement with a constrained prosthesis. *J Bone Joint Surg (Am)*. 1980;62A:327-335.

Rahme H, Jacobsen M B, Salomonsson B: The Swedish Elbow Erthroplasty Register and The Swedish Shoulder Arthroplasty Register. Two new Swedish arthroplasty registers. *Acta Orthop Scand*. 2001;72(2):107-112.

Rahme H, Mattsson P, Larsson S: Stability of cemented all-polyethylene keeled glenoid components. A radiostereometric study with a two-year follow-up. *J Bone Joint Surg (Br)*. 2004; 86B:856-860.

Rittmeister M, Kerschbaumer F: Grammont reverse total shoulder arthroplasty in patients with rheumatoid arthritis and nonreconstructible rotator cuff lesions. *J Shoulder Elbow Surg*. 2001;10:17-22.

Rydholm U, Sjögren J: Surface replacement of the humeral head in the rheumatoid shoulder. *J Shoulder Elbow Surg* 1993;2:286-295.

Sisk T D, Wright P E: Arthroplasty of shoulder and elbow. In: A H Crenshaw, eds. *Campbell's operative orthopaedics vol 2*. St Louis: The C V Mosby Company, 1987:1503-1554.

Sneppen O, Fruensgaard S, Johannsen H V, Olsen B S, Soejbjerg J O, Andersen N H: Total shoulder replacement in rheumatoid arthritis: Proximal migration and loosening. *J Shoulder Elbow Surg*. 1996;5:47-52.

Sperling J W, Cofield R H: Revision total shoulder arthroplasty for treatment of the glenoid arthrosis. *J Bone Joint Surg (Am)*. 1998;80A:860-867.

Sperling J W, Kozak T K W, Hanssen A D, Cofield R H: Infection after shoulder arthroplasty. *Clin Orthop*. 2001;382:206-216.

Steinmann S P, Cofield R H: Bone grafting for glenoid deficiency in total shoulder replacement. *J Shoulder Elbow Surg* 2000; 9: 361-367

Tanner M W, Cofield R H: Prosthetic arthroplasty for fractures and fracture-dislocations of the proximal humerus. *Clin Orthop*. 1983;179:116-128.

Thomas S R, Wilson A J, Chambler A, Harding I, Thomas M: Outcome of Copeland surface replacement shoulder arthroplasty. *J Shoulder Elbow Surg*. 2005;14:485-491.

Torchia M E, Cofield R H, Settegren C R: Total shoulder arthroplasty with the Neer prosthesis: Long-term results. *J Shoulder Elbow Surg*. 1997;6:495-505.

Wallace A L, Philips R L, MacDougal G A, Walsh W R, Sonnabend D H: Resurfacing of the glenoid in total shoulder arthroplasty. *J Bone Joint Surg (Am)*. 1999;81A:510-518.

Weiss A-P C, Adams M A, Moore J R, Weiland A J: Unconstrained shoulder arthroplasty. A five-year average follow-up study. *Clin Orthop* 1990;257:86-90.

Williams G R, Rockwood Jr C A: Hemiarthroplasty in rotator cuff deficient shoulders. *J Shoulder Elbow Surg* 1996;5:362-367.

Williams R W, Abboud J A: Total shoulder arthroplasty: Glenoid component design. *J Shoulder Elbow Surg* 2005;14:122S-128S.

Wirth M A, Rockwood Jr C A: Complications of shoulder arthroplasty. *Clin Orthop* 1994;307:47-69.

Wirth M A, Rockwood Jr C A: Current concept review. Complications of total shoulder-replacement arthroplasty. *J Bone Joint Surg (Am)*. 1996;78A:603-616.

Wretenberg P F, Wallensten R: The Kessel total shoulder arthroplasty. A 13- to 16-year follow-up. *Clin Orthop*. 1999;365:100-103.

Worland R L, Jessup D E, Arredondo J, Warburton K J: Bipolar shoulder arthroplasty for rotator cuff arthropathy. *J Shoulder Elbow Surg*. 1997;6:512-515.

Zuckerman J D, Scott A J, Gallagher M A: Hemiarthroplasty for cuff tear arthropathy. *J Shoulder Elbow Surg* 2000;9:169-172.

Ålund M, Hoe-Hansen C, Tillander B, Hedén B-Å, Norlin R: Outcome after cup hemiarthroplasty in the rheumatoid shoulder. A retrospective evaluation of 39 patients followed for 2-6 years. *Acta Orthop Scand* 2000;71(2):180-184.

## Kapitel 4

Constant CR, Murley AH. A clinical method of functional assessment of the shoulder. *Clin Orthop Relat Res*. 1987 Jan;(214):160-4.

Hadorn DC, Holmes AC. The New Zealand priority criteria project. Part 1: Overview. *BMJ*. 1997 Jan 11;314(7074):131-4.

Kingston R, Carey M, Masterson E. Need-based waiting lists for hip and knee arthroplasty. *Ir J Med Sci*. 2000 Apr-Jun;169(2):125-6.

Nationellt Kompetenscentrum för Ortopedi & Landstingsförbundet. Indikationer för behandling inom ortopedi. Behandlingsindikationer för tre ortopediska sjukdomsgrupper. Lund 2005.

<http://www.nko.se/online/thePages/publication.php>

Noseworthy TW, McGurran JJ, Hadorn DC; Steering Committee of the Western Canada Waiting List Project. Waiting for scheduled services in Canada: development of priority-setting scoring systems. *J Eval Clin Pract*. 2003 Feb;9(1):23-31.

Social- och hälsovårdsministeriet. Enhetliga grunder för icke-brådskade vård. Handbok 2005:6. Helsingfors 2005.

<http://www.stm.fi/Resource.phx/publishing/store/2005/09/pr1126074393847/passthru.pdf>

Socialstyrelsen. Vård i rätt tid: 1992-års vårdgaranti. Allmänna råd från Socialstyrelsen 1991:11. Stockholm 1991.

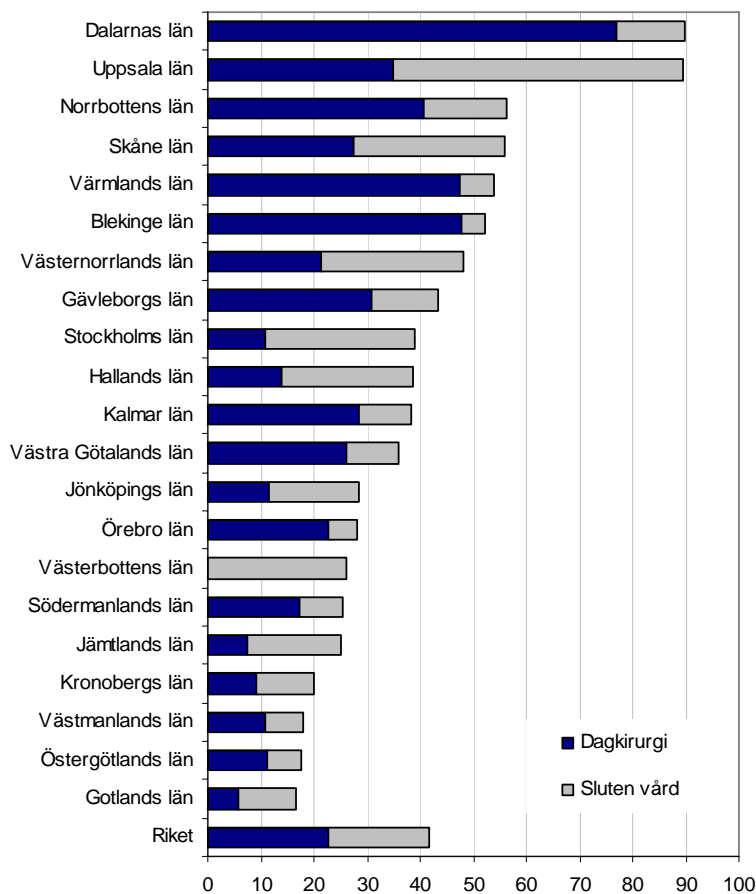
## Bilaga 1 Diagnos- och åtgärds-koder

Diagnos- och åtgärds-koder för de sjukdomsområden som inkluderats i volymstatistiken

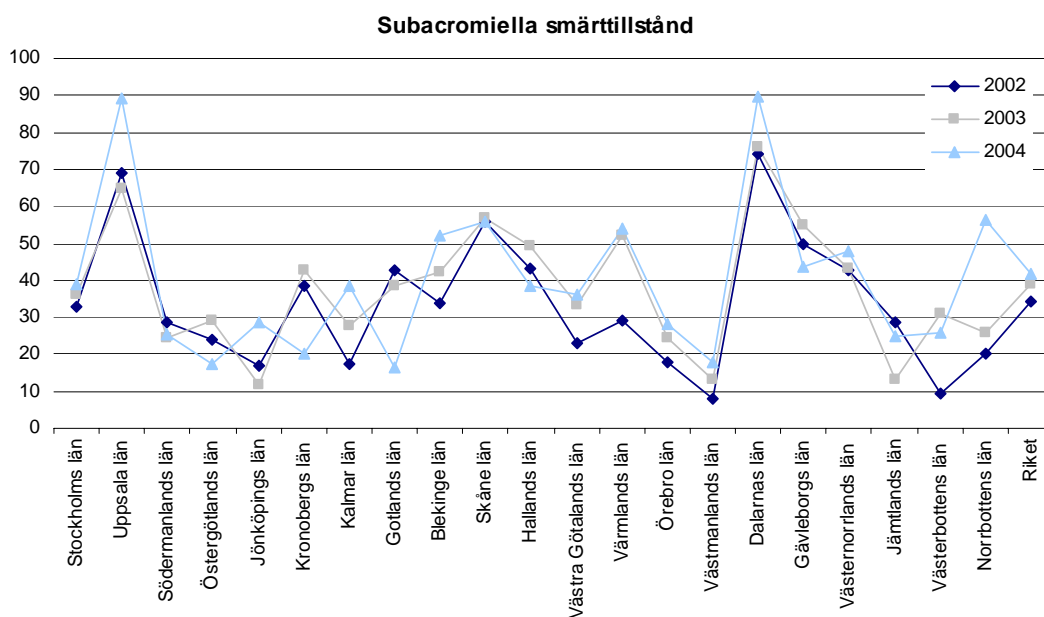
Sjukdomsområde	Diagnoskod	Åtgärds-kod
Subacromialt utlöst smärta	M75	NBK19 NBL39 NBL49 NBL69 NBL99
	T925	NBL49
	M19	NBG09 NBK19
	M89.5	NBG09 NBK19
Axelinstabilitet	M24.4	NBH72 NBH71
	T92.3	NBH72 NBH71
Glenohumeral artros/artrit	M19.0	NBB09
	M19.1	NBB19
	M19.2	NBB29
	M05.8	NBB39
	M06.9	NBB49
	M07.3	NBB99
	M08.0	
	M87.0	
	M87.2	
	M84.0	
	M84.1	

## Bilaga 2 Volymstatistik per sjukdomsområde

### Subacromiella smärttillstånd

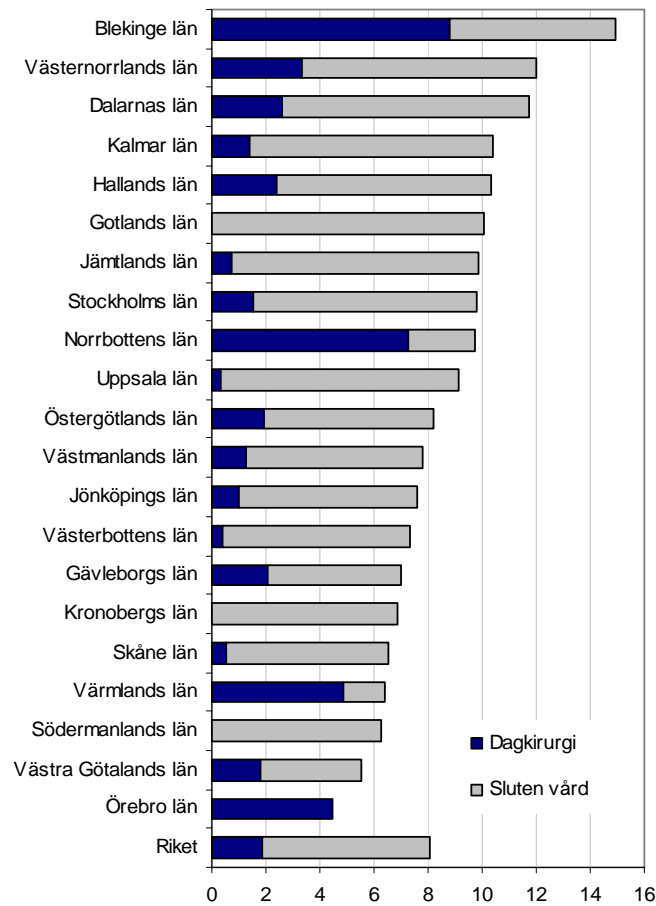


Antal registrerade ingrepp för subacromiella smärttillstånd per 100 000 invånare i riket och länen år 2004. Kön- och åldersstandardiserade uppgifter.

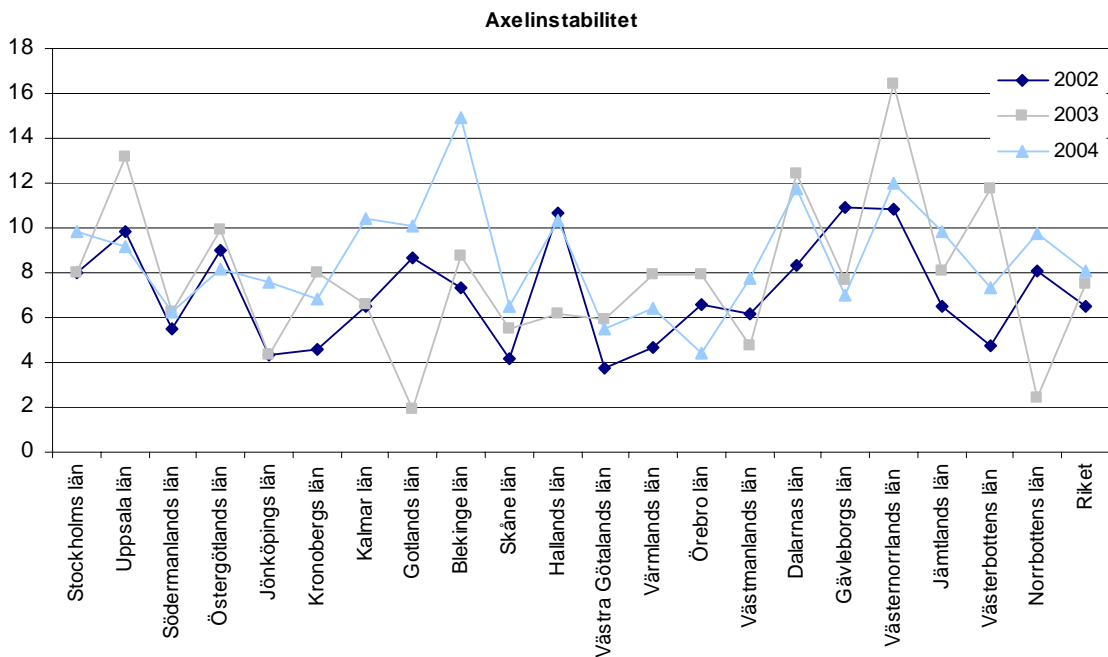


Antal ingrepp för subacromiella smärttillstånd (sluten vård och dagkirurgi) per 100 000 invånare i riket och länen för åren 2002 till 2004. Kön- och åldersstandardiserade uppgifter.

## Axelinstabilitet

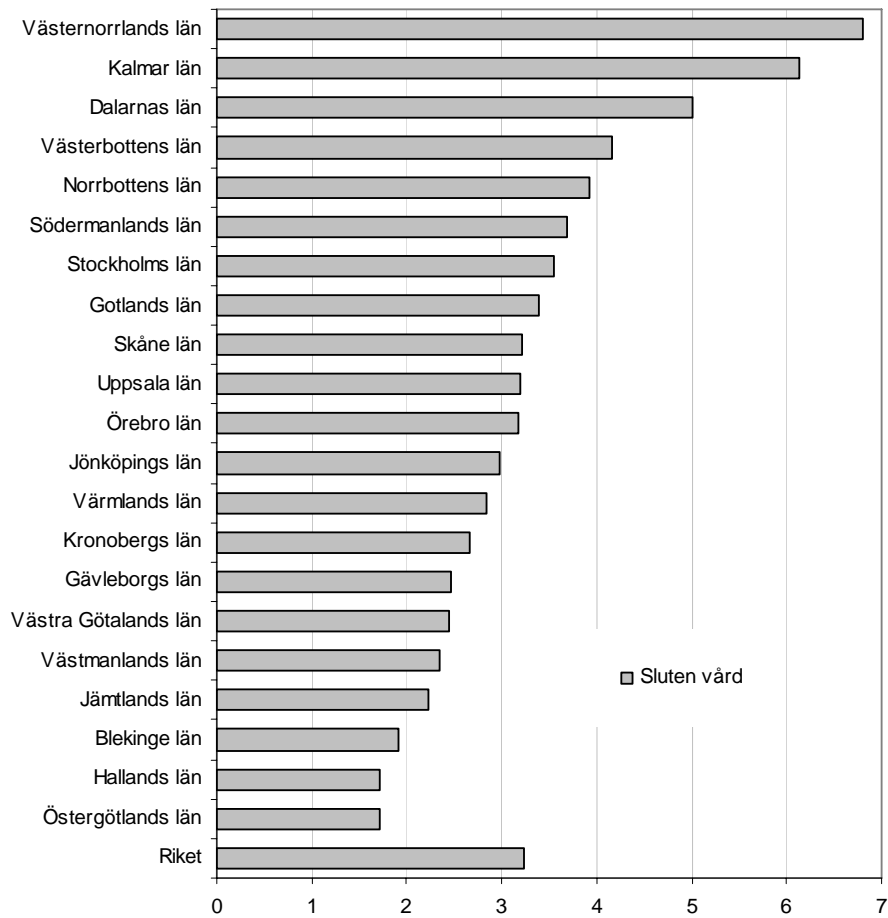


Antal registrerade ingrepp för axelinstabilitet per 100 000 invånare i riket och länen år 2004. Kön- och åldersstandardiserade uppgifter.

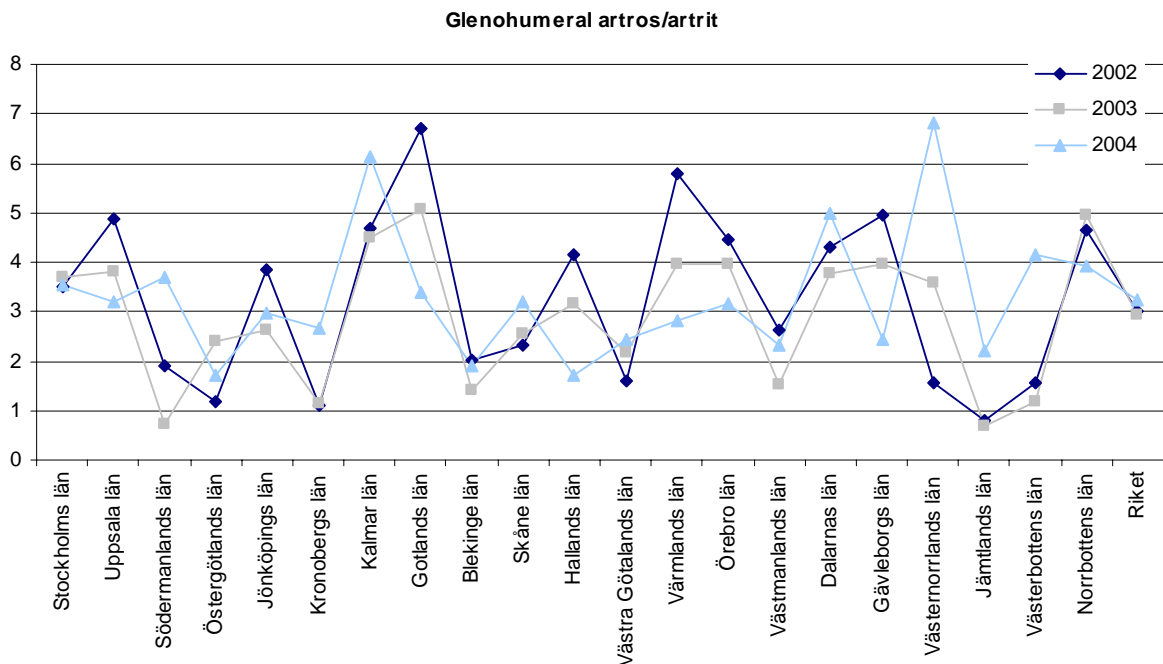


Antal ingrepp för axelinstabilitet (sluten vård och dagkirurgi) per 100 000 invånare i riket och länen för åren 2002 till 2004. Kön- och åldersstandardiserade uppgifter.

## Glenohumeral artros/artrit



Antal registrerade ingrepp för glenohumeral artros/artrit per 100 000 invånare i riket och länen år 2004. Kön- och åldersstandardiserade uppgifter.



Antal ingrepp för glenohumeral artros/artrit (sluten vård) per 100 000 invånare i riket och länen för åren 2002 till 2004. Kön- och åldersstandardiserade uppgifter.

### Bilaga 3 Remissmall för patienter med axelbesvär

Patientens namn: \_\_\_\_\_ Personnummer: \_\_\_\_\_

Inremitterande: \_\_\_\_\_ Remissdatum: \_\_\_\_\_

Frågeställning: \_\_\_\_\_  
\_\_\_\_\_  
\_\_\_\_\_

Preliminär diagnos: \_\_\_\_\_

Slätröntgen: Ja  Var: \_\_\_\_\_ När: \_\_\_\_\_

Nej

MR-undersökning Ja  Var: \_\_\_\_\_ När: \_\_\_\_\_

Nej

Övriga undersökningar: \_\_\_\_\_  
\_\_\_\_\_  
\_\_\_\_\_

Är patienten ur medicinsk synpunkt operabel? Ja

Nej

Tveksamt

Constant score frågedel har fyllts i av patienten och bifogas Ja

Nej

*Remissmallen skickas elektroniskt till XXXXXX*





Bilaga 5. Constant score, undersökningsdel

POÄNGBERÄKNINGSNYCKEL TILL CONSTANT SCORE								Total summa	
VAS	SMÄRTA		ARBETE		FRITID		SÖMN		
0	15,0		4,0		4,0		2,0		
1	13,5		3,6		3,6		1,8		
2	12,0		3,2		3,2		1,6		
3	10,5		2,8		2,8		1,4		
4	9,0		2,4		2,4		1,2		
5	7,5		2,0		2,0		1,0		
6	6,0		1,6		1,6		0,8		
7	4,5		1,2		1,2		0,6		
8	3,0		0,8		0,8		0,4		
9	1,5		0,4		0,4		0,2		
10	0		0		0		0		
	VAS	CONST	VAS	CONST	VAS	CONST	VAS	CONST	
Summa									

SMÄRTFRIA AKTIVITETER MED ARMEN		
Upp till midjenivå		2
Upp till mellangärdet		4
Upp till nyckelbenet		6
Upp till hjässan		8
Ovan hjässan		10

FLEXION (smärtfritt)		ABDUKTION (smärtfritt)	
0 - 30 = 0		0 - 30 = 0	
31 - 60 = 2		31 - 60 = 2	
61 - 90 = 4		61 - 90 = 4	
91 - 120 = 6		91 - 120 = 6	
121 - 150 = 8		121 - 150 = 8	
151 - 180 = 10		151 - 180 = 10	

POSTERIOR INÅTROTATION (smärtfritt)		
Tumänden upp till trochanter femoris (höft)		0
Tumänden upp till gluteal regionen (klinkan)		2
Tumänden upp till sacro-iliaca leden		4
Tumänden upp till L3 (midjan)		6
Tumänden upp till Th 12		8
Tumänden upp till Th 7(inter skapulärt)		10

FUNKTIONELL UTÅTROTATION (smärtfritt, handen får inte röra huvudet)		
Hand når ej huvudet		
Hand bakom huvud, armbåge framåt		2
Hand bakom huvud, armbåge rakt ut åt sidan		2
Hand ovan huvud, armbåge framåt		2
Hand ovan huvud, armbåge rakt ut åt sidan		2
Full elevation ovan huvud		2

STYRKA (smärtfri, eleverad 90°, armbåge rak, hand pronerad, Håll 5 sek - repetera 3 ggr)		

	1a test	2a test	3e test	Medelvärde (lb)
Elevation				